FACULTÉ DE MÉDECINE DE PARIS

ANNÉE 1910. N°

THÈSE

pour

LE DOCTORAT EN MÉDECINE

PAR

RENÉ LANOUE

Né à Bourges (Cher), le 2 Janvier 1883

TRAITEMENT

DU

PROLAPSUS TOTAL DU RECTUM

PAR L'EXÉRÈSE MUQUEUSE

(Procédé DELORME-JUVARA)

Président de la Thèse : M. le Professeur SEGOND.

NANTES

IMPRIMERIE A. DUGAS & Cie, 5, QUAI CASSARD

1910

FACULTÉ DE MÉDECINE DE PARIS

Doyen	M. LANDOUZY.
Professeurs	MM.
Anatomie	NICOLAS.
Physiologie	Ch. RICHET.
Physique médicale	GARIEL.
Chimie organique et chimie générale	GAUTIER.
Parasitologie et Histoire naturelle médicale	BLANCHARD.
Pathologie et thérapeutique générales	ACHARD.
Pathologie médicale	WIDAL. DEJERINE.
Pathologie chirurgicale	LANNELONGUE.
Anatomie pathologique	P. MARIE.
Histologie	PRENANT.
Opérations et appareils	HARTMANN.
Pharmacologie et matière médicale	POUCHET.
Thérapeutique	GILBERT.
Hygiène	CHANTEMESSE.
Médecine légale	THOINOT.
Histoire de la médecine et de la chirurgie	CHAUFFARD.
Pathologie expérimentale et comparée	ROGER.
Clinique médicale	HAYEM. DIEULAFOY. DEBOVE. LANDOUZY.
Maladies des enfants	HUTINEL.
Clinique des maladies mentales et des maladies de l'encéphale	G. BALLET.
Clinique des maladies cutanées et syphilitiques	GAUCHER.
Clinique des maladies du système nerveux	RAYMOND.
Clinique chirurgicale	DELBET. QUENU. RECLUS. SEGOND.
Clinique ophtalmologique	DE LAPERSONNE.
Clinique des maladies des voies urinaires	ALBARRAN.
Clinique d'accouchements	BAR. PINARD. RIBEMONT-DESSAIGNES.
Clinique gynécologique	POZZI.
Clinique chirurgicale infantile	KIRMISSON.
Clinique thérapeutique	Albert ROBIN.

Agrégés en exercice

MM.	MM.	MM.	MM.
AUVRAY.	CUNÉO.	LAUNOIS.	NOBÉCOURT.
BALTHAZARD.	DEMELIN.	LECENE.	OMBREDANNE.
BRANCA.	DESGREZ.	LEGRY.	POTOCKI.
BEZANÇON Fernand	DUVAL (Pierre).	LENORMANT.	PROUST.
BRINDÉAU.	GOSSET.	LOEPER.	RENON.
BROCA (André).	GOUGET.	MACAIGNE.	RICHAUD.
BRUMPT.	JEANNIN.	MAILLARD.	RIEFFEL.
CARNOT.	JEANSELME.	MARION.	SICARD.
CASTAIGNE.	JOUSSET (André).	MORESTIN.	ZIMMERN.
CLAUDE.	LABBÉ (Marcel).	MULON.	
COUVELAIRE.	LANGLOIS.	NICLOUX.	

Par délibération en date du 9 décembre 1798, l'École a arrêté que les opinions émises dans les dissertations qui lui seront présentées doivent être considérées comme propres à leurs auteurs et qu'elle n'entend leur donner aucune approbation ni improbation.

A MON PÈRE

A MA MÈRE

A MON FRÈRE

MEIS ET AMICIS

A MES MAITRES

MESSIEURS LES PROFESSEURS DE L'ÉCOLE
DE MÉDECINE DE NANTES

A MES MAITRES

MESSIEURS LES CHIRURGIENS ET MÉDECINS
DES HOPITAUX DE NANTES

A MON CHER MAITRE

MONSIEUR LE DOCTEUR VIGNARD

Professeur de Clinique chirurgicale à l'École de Médecine,

Chirurgien des Hôpitaux

Hommage de profonde gratitude.

A MON PRÉSIDENT DE THÈSE

MONSIEUR LE PROFESSEUR SEGOND

Officier de la Légion d'Honneur

Professeur de Clinique chirurgicale à la Faculté de Médecine de Paris

Membre de l'Académie de Médecine

AVANT-PROPOS

Avant de commencer cette étude, qu'il nous soit permis d'adresser le témoignage de notre reconnaissance à nos Maîtres de l'Ecole de Médecine et des Hôpitaux de Nantes, pour les conseils bienveillants qu'ils nous ont toujours prodigués. Et en particulier, que Messieurs les Professeurs MALHERBE, OLLIVE, POISSON, VIGNARD, BUREAU, GUILBAUD, SOURDILLE, Messieurs les Docteurs BIAUTE, GOURDET, dont nous eûmes l'honneur d'être l'interne, veuillent bien accepter le témoignage de notre vive gratitude.

L'idée de ce travail nous a été suggérée par notre Maître, M. le Professeur VIGNARD, à la suite de succès obtenus par la méthode de MM. DELORME et JUVARA. M. VIGNARD publia ces observations dans la *Gazette des Hôpitaux de Nantes* d'avril 1909.

Monsieur le Médecin Inspecteur Général DELORME a bien voulu nous permettre de rapporter ses premières observations, et a eu l'amabilité de nous en envoyer une autre encore inédite et des plus instructives.

Monsieur le Professeur JUVARA, Directeur de l'Institut anatomique de Jassi (Roumanie), a eu l'amabilité de dessiner pour nous les temps successifs de son procédé et de nous communiquer ses observations.

Au début de notre thèse, nous tenons à exprimer à ces Maîtres éminents notre bien vive reconnaissance.

Monsieur le Docteur GOURDET, Chirurgien suppléant des Hôpitaux de Nantes, nous a permis d'opérer, sous sa direction, un prolapsus rectal qui fait le sujet de notre observation personnelle. Qu'il nous permette de lui en témoigner notre profonde gratitude.

Monsieur le Docteur BAHUAUD a eu l'amabilité de nous donner une observation inédite ; qu'il veuille bien accepter nos remerciements.

Notre collègue et ami DAUSSY nous a aidé à recueillir une observation dans le service de Monsieur le Professeur VIGNARD. Nous tenons à le remercier publiquement.

Monsieur le Professeur SEGOND nous a fait le grand honneur d'accepter la présidence de notre thèse. Nous le prions d'agréer nos remerciements les plus respectueux.

I

HISTORIQUE

Cruveilhier, dans son *Anatomie pathologique*, disait en 1849 : « Je crois qu'il serait difficile « d'imaginer une méthode, un procédé qui n'ait « pas été tenté » pour combattre « ce déplacement « par lequel l'intestin rectum s'échappe par l'anus.»

C'est que les malades, rendus infirmes par leur prolapsus, préféraient tout à la continuation de leurs souffrances. On en peut juger par le tableau saisissant qu'en trace Treves :

« La défécation était accompagnée d'un ténesme « intense et d'une douleur extrêmement vive. « Depuis plusieurs années, il s'était habitué à « endurer ce supplice une fois par semaine. Il se « préparait à cet acte par un vigoureux purgatif, « se maintenait accroupi pendant plusieurs heures « et restait épuisé le reste du jour. Il y avait une « débâcle considérable de mucus, mêlé quelque- « fois de sang. Le malade était devenu hypocon- « driaque, dans un état de dépression extrême, « l'esprit toujours concentré sur son prolapsus. « Il se servait d'un langage expressif et de termes « imagés pour décrire l'état de son rectum, qui « semblait absorber toute son attention. »

Si l'on joint à ce tableau que quelques malades sont incapables de retenir leurs matières fécales, et même des mucosités sanguinolentes qui s'écoulent continuellement, on comprend que les chirurgiens aient été tentés d'essayer tous les moyens qui, pensaient-ils, pouvaient porter quelque remède.

Les uns ont tenté de diminuer les dimensions du rectum ou de l'anus (Thiersch) soit par la cautérisation ignée, soit par la rectorraphie transversale de Lange. D'autres faisant de l'insuffisance du plan musculaire périnéal la cause du prolapsus, ont combiné la périnéorraphie soit à une excision de lambeaux muqueux (Duret), soit à la plicature antérieure ou postérieure du rectum. D'autres, pour empêcher le plissement du rectum, cherchèrent à le fixer directement soit à la peau rétroanale, comme Verneuil, soit au coccyx, comme Gérard Marchant. Certains tentèrent une fixation indirecte du rectum par une colopexie soit à la paroi abdominale (Jeannel), soit à la fosse iliaque (Rotter).

Enfin, et c'est même ainsi que commencèrent les interventions pour prolapsus, on a tenté la résection de la partie prolabée : la cautérisation et l'écrasement furent vite abandonnés ; M. le Professeur Segond et Mickulicz proposèrent l'excision totale au bistouri avec ou sans hémostase préalable.

Mais le succès ne venait pas couronner les louables efforts des chirurgiens et Lyot, dans sa

thèse de 1890, pouvait dire : « Si aux petits pro-
« lapsus tous les moyens peuvent être appliqués
« avec fruit, les prolapsus graves, au contraire,
« constituent une infirmité rebelle sujette à des
« récidives répétées. Il n'est pas possible par la
« thérapeutique chirurgicale de rendre au rectum
« ses conditions de statique normale et d'obtenir
« une *restitutio ad integrum.* »

Depuis ce temps a été imaginé un nouveau mode opératoire que M. Lenormant, dans sa thèse inaugurale a condamné, mais dont, avec le temps, les résultats nous ont semblé se confirmer. C'est la résection de la muqueuse seule avec conservation de la musculeuse rectale.

Si on recherche les origines de cette technique opératoire, peut-être pourrait-on la trouver, comme le veut M. Lenormant, dans les opérations que Trèves a rapportées. Mais ce chirurgien n'avait affaire pour son premier malade qu'à un prolapsus muqueux et dans sa deuxième observation, si nous le voyons commencer par ce que MM. Delorme et Juvara considèrent comme le premier temps de leur intervention, il termine tout différemment, en amputant la tunique musculeuse et en ouvrant le Douglas. De plus, Trèves n'a pas eu du tout l'idée d'ériger cette technique en procédé classique.

Dix ans plus tard, M. Juvara, assistant de M. le Professeur Thomas Jonescu dans son service à l'Hôpital Coltza, à Bucarest, guérissait un pro-

lapsus complet du rectum par l'excision simple de la muqueuse (septembre 1896). Il présenta son malade complètement guéri trois mois après à la « Société des Sciences médicales » de Bucarest. Et il exposait sa technique, avec observation à l'appui, dans le numéro d'octobre 1897 de la *Revista de Chirurgie*. Mais son travail ne fut connu en France que par le rapport qu'en fit M. le Professeur Delbet à la « Société de Chirurgie de Paris », le 19 juin 1901.

Pendant ce temps, M. Delorme, alors Médecin-Chef à l'Hôpital militaire du camp de Châlons, exécutait le premier en France une semblable intervention. M. Delorme, qui avait le premier en France proposé et imposé l'opération de Whitehead, devait être tout naturellement incité à traiter de même les prolapsus rectaux.

Dans une communication à la Société de Chirurgie, du 26 juin 1901, reproduisant les résultats qu'il avait exposés à l'Académie de Médecine, le 8 mai 1900, il expliqua comment il en était venu à une semblable technique. « Ma première pensée, « dit-il, était de faire une ablation sous-périto- « néale de toute la paroi rectale, par la voie péri- « néale, et c'est en constatant, d'une part, l'exces- « sive laxité des liens qui réunissaient la muqueuse « à la musculeuse et l'épaisseur anormale, sphinc- « térienne, des fibres de l'intestin, qu'avait si « bien indiquée M. Felizet, qu'attribuant à la « première une part de premier ordre dans la

« pathogénie du prolapsus, je fus entraîné à faire « porter exclusivement le sacrifice sur le manchon « muqueux et à conserver religieusement la couche « musculaire, ce qui avait l'avantage de me mettre « plus sûrement à l'abri de l'atteinte du péritoine ».

Puis, instruit par l'expérience, il modifia sa technique pour la rendre plus complète et plus sûre.

Aussi croyons-nous pouvoir, à juste titre, donner à ce procédé opératoire le nom de ses deux pères : Delorme et Juvara.

II

TECHNIQUE OPÉRATOIRE

Nous nous permettrons d'exposer en entier la conduite à tenir à propos d'un malade atteint de prolapsus du rectum. Car si l'acte opératoire et sa correction ont une grande importance, il n'en est pas moins vrai que le succès tient pour une grande part aux à-côté de l'intervention, aux soins dont sont entourés les malades, avant et après l'opération elle-même.

a. *Préparation du malade.*

Et d'abord il faut préparer son sujet. On nous objectera que quelquefois cette préparation peut être réduite au minimum, car il faut opérer d'urgence. Le chirurgien est parfois appelé pour un prolapsus étranglé, et il semblerait qu'il dût immédiatement se saisir de son bistouri. Mais M. Delbet, qui en a une longue expérience, prétend qu'on peut toujours réduire par une pression méthodique agissant d'abord pour chasser le sang contenu dans le prolapsus. Et si on a eu soin d'enduire au préalable la surface de vaseline cocaïnée, les douleurs que doit endurer le patient sont très supportables. Lorsque le prolapsus sera réduit,

il faudra le maintenir par un bandage en T, afin de procéder à la désinfection de la muqueuse. Car on comprend sans peine qu'il serait bien difficile, pour ne pas dire impossible, de retrouver le plan de clivage dans cette sous-muqueuse enflammée et infiltrée. D'autre part, la muqueuse elle-même est plus friable ; elle peut même manquer par place. Et on a pu penser que ces ulcérations, qui atteignent parfois la musculeuse, étaient le point de départ de l'infection ; par suite, de l'insuccès et même de la mort du malade. (Observation de M. Poirier). Pour amener la cicatrisation de la muqueuse prolabée, il faudra autant que possible mettre le rectum au repos, et certains même n'hésiteraient pas dans les cas graves à détourner le cours des matières par un anus iliaque temporaire. Mais c'est là un bien gros préliminaire pour une opération qui vise à la simplicité. Des lavages aseptiques et un tamponnement glycériné ou vaseliné complèteront cette thérapeutique.

Telle est la conduite que nous avons suivie pour notre malade, et nous nous en sommes bien trouvé. Après réduction, et au bout d'une dizaine de jours de lavages et de soins, nous avons eu un rectum recouvert d'une muqueuse à peu près saine, encore rougeâtre, mais sans ulcérations. Nous avions à faire non plus une opération d'urgence avec tous ses aléas, mais une opération d'opportunité pour laquelle notre malade était préparé.

Lorsque le malade vient consulter pour un prolapsus facilement réductible, et datant de peu de temps, les conditions sont bien plus favorables. Et cependant il faudra désinfecter le rectum, car il faut agir, autant que possible, en milieu aseptique ou tout au moins peu septique. Quelques jours à l'avance, le malade est mis à la diète hydrique pour réduire au minimum la grosseur et la septicité du bol fécal. M. Delorme conseille ensuite de donner un antiseptique intestinal tel que le salol. Puis, deux ou trois jours avant l'opération, le patient est purgé. Des séries de lavements d'eau bouillie, glycérinée, lui sont administrés pendant les jours suivants. Mais à partir de la veille, on le laisse au repos absolu.

Le malade est prêt à être opéré.

b. — *Procédés opératoires.*

Nous décrirons successivement les deux procédés opératoires. Pour celui de M. Delorme, nous suivrons sa communication du 8 mai 1900 à l'Académie de Médecine et celle du 9 mai 1900 à la Société de Chirurgie.

M. Delorme décrit sa technique de la façon suivante. L'opération comprend trois temps :

1) C'est d'abord la **dilatation de l'anus** faite progressivement avec les doigts qui sont moins brutaux que le dilatateur de Trelat. Cette dilatation est poussée jusqu'à ce que les doigts atteignent les ischions.

2) Le deuxième temps est la **séparation des sphincters et de la muqueuse**. Un aide tend par des pinces la région anale ; et à la réunion de la muqueuse et de la peau, le chirurgien trace deux incisions demi-circulaires, une antérieure et une postérieure. En même temps que l'incision est tracée, on repère avec des pinces le bord libre de la muqueuse. Et on décolle la muqueuse circulairement dans une faible étendue avec le bistouri ou plutôt un instrument mousse, en commençant par la partie postérieure. Reprenant alors la partie supérieure, on découvre la surface extérieure et le bord libre du sphincter externe, qu'il est indispensable de conserver dans toute son intégrité. Ce bord libre peut être reporté en dehors de l'incision vers l'orifice anal. Puis ce bord libre du sphincter est dégagé peu à peu dans toute l'étendue de la plaie. Suivant ensuite bien exactement la face externe de la muqueuse, on dégage à l'aide d'instruments mousses les fibres du sphincter externe, les fibres blanches du sphincter interne, puis les fibres annulaires de la musculeuse qui, très hypertrophiées, forment une couche épaisse, continue, de l'aspect de la chair de poisson, assez analogue à la musculeuse de la vessie. Cette séparation s'effectue d'abord en haut où le sang gêne moins ; on ne continue sur les côtés et en bas que lorsqu'on a trouvé le plan de clivage.

A mesure que ce dégagement se poursuit, apparaît et se développe dans le prolapsus avec invagi-

nation, un globe volumineux sur lequel sont étalées les fibres circulaires de l'intestin. Dans un cas, M. Delorme a vu ce globe mesurer 12 c/m. dans un diamètre et 10 c/m. dans l'autre.

Pour poursuivre cette séparation de la muqueuse, il a semblé préférable d'agir de la façon suivante :

« Après l'avoir dégagée de 8 à 10 c/m. en avant » et sur les côtés où elle est le plus accessible, et » moins adhérente, on complète sa séparation en » arrière et en haut dans une étendue de quelques » centimètres ; on place en travers d'elle une ou » deux pinces qui obturent sa cavité ; au-dessous » d'elles, d'autres pinces transversales de repère sont » disposées, puis on coupe le manchon muqueux » entre les deux séries de pinces. On achève de haut » en bas et non plus de bas en haut, ce qui était » moins facile, la séparation de la portion muqueuse » postéro-inférieure qui représentait un lambeau » quadrilatère adhérent au sacrum. Le champ opé- » ratoire, du fait de cette excision, est bien dégagé. »

Puis on continue plus haut le décollement circulaire. On arrive bientôt au point le plus délicat, au niveau des plis d'invagination, où les adhérences muco-musculaires sont très serrées. Il est nécessaire de les sectionner avec un bistouri ou des ciseaux.

Peu à peu on atteint la cavité du cylindre invaginé. La muqueuse qui jusque-là avait été large, rouge, épaisse, friable, saignante, devient plus solide, moins épaisse, à surface extérieure presque

blanche, exsangue et présentant la largeur d'un travers de pouce.

Lorsqu'après une traction modérée on constate que le manchon muqueux tend à remonter, on s'arrête et il ne reste plus qu'à procéder à la réfection du canal anal.

2bis) C'est là que se place un temps intermédiaire que M. Delorme ne faisait pas dans ses premières interventions et qu'il a exposé dans une communication à la Société de Chirurgie du 3 octobre 1900.

« Après avoir pratiqué le dégagement de la mu-
« queuse, dans une étendue suffisante, je passai
« transversalement et successivement aux quatre
« points cardinaux du cylindre invaginé, près de
« son sommet, 4 fils perdus aseptiques réunissant
« les fibres circulaires du manchon intestinal aux
« fibres les plus internes du sphincter externe.
« J'eus bien soin de ne pas dépasser la couche
« musculeuse pour éviter la perforation du péri-
« toine. » Puis on réduit le prolapsus musculeux.

3) M. Delorme passe alors au troisième temps : **excision et suture de la muqueuse**. Par une fente de 4 à 5 c/m. dans la paroi antérieure de la muqueuse, il passe 4 fils en U, qui réunissent la muqueuse à la peau aux quatre points cardinaux. Puis chaque quart de la circonférence muqueuse intermédiaire entre ces points est suturée à points passés à mesure qu'il est sectionné.

Application de quelques gazes iodoformées ou salolées au niveau de l'anus ; enveloppement ouaté

contentif du périnée, des fesses et de la racine des cuisses. Les genoux sont attachés ensemble de façon à supprimer tout mouvement intempestif de la région anale. M. Delorme attache une grande importance à cette immobilisation, car les malades auxquels il a eu à faire étaient ordinairement des nerveux.

Quel est le procédé de M. Juvara ? Nous le décrirons d'après l'article de la *Revista de Chirurgia* de 1897, et les additions qu'il a bien voulu faire pour nous ; et nous nous contenterons de de les reproduire :

Anesthésie. — Comme pour toute opération périnéale, j'emploie la rachianesthésie par la stovaïne. L'anesthésie apparaît à la deuxième ou troisième minute, absolument régionale, toujours parfaite ; elle occupe le périnée et s'étend plus ou moins sur les fesses. L'anesthésie dure en moyenne de 40 à 50 minutes, ce qui est plus que suffisant pour l'opération, et la parésie qui l'accompagne aide et facilite, dans de grandes proportions, l'exécution de l'intervention.

Premier temps. — Circoncision périnéale (Fig. 1)

Le malade est placé dans la position de la taille périnéale, le siège légèrement relevé sur un coussin, les cuisses symétriquement fléchies sur l'abdomen.

Les téguments sont incisés suivant la ligne d'union de la peau avec la muqueuse. Avec des

pinces à dents fines on fixe le pourtour de l'anus aux quatre points cardinaux. La peau tendue par un aide, on incise avec la pointe du bistouri.

Deuxième temps. — Dissection de la Muqueuse (Fig. 2)

La lèvre interne de la plaie étant prise en plusieurs points avec des pinces hémostatiques, on introduit dans le rectum la pulpe de l'index. Avec la pointe des ciseaux, on coupe les adhérences et avec une pince à griffes on décolle petit à petit et tout autour la muqueuse. Il faut exécuter ce temps opératoire méthodiquement en avant, sur les côtés, en arrière, sans disséquer plus d'un côté que de l'autre.

Pour les premiers centimètres, la dissection est assez difficile, même si on poursuit bien l'espace celluleux sous-muqueux, à cause des adhérences normales ou inflammatoires. Mais le sphincter externe étant dépassé, un simple tampon de gaze est le meilleur instrument pour dépouiller vite et bien la musculeuse qui s'éverse au fur et à mesure.

On arrête la dissection quand la muqueuse ne vient plus. Une pince clamp est placée transversalement de façon à arrêter tout épanchement de matières septiques sur le champ opératoire.

Troisième temps. — Plissement de la couche musculaire du rectum (Fig. 3)

A une largeur de doigt au-delà du sphincter externe, on place une première rangée de sutures

traversant l'épaisseur du cylindre musculaire externe. Les points séparés sont distants de 1 à 2 centimètres. Chaque fil de catgut moyen traverse la couche musculaire sur une longueur de 1 c/m. ; serrés et liés, ils plissent et rassemblent les fibres musculaires et réduisent d'autant la hauteur du prolapsus.

Au-dessus de cette première rangée de fils, on en passe de la même manière une seconde dans la paroi du cylindre interne.

Au-dessus de ce premier plan de sutures, on en fait un deuxième dont les fils alternent avec ceux du premier. On place ainsi un certain nombre de fils, le but étant de ramasser en un anneau les fibres musculaires qui forment les parois des deux cylindres.

Avec le bout des doigts, on pousse vers l'anus cet anneau qui glisse et se place au-dessus du sphincter externe ; ensuite on le fixe par plusieurs catguts placés tout autour et prenant d'un côté le shpincter, de l'autre l'anneau musculaire.

Quatrième temps. — Anoplastie (Fig. 4)

La manchette muqueuse étant tirée en avant, on passe dans le sphincter externe 2 ou 3 fils qui le prennent largement. Ces fils serrés et noués, le futur orifice anal se trouve d'autant rétréci.

Cinquième temps. — Résection et suture de la muqueuse (Fig. 5, 6, 7)

« Je n'emploie plus maintenant les fils de sou-

tien ; les fils d'affrontement prenant plus largement les tissus et plus profondément la muqueuse font mieux le même office. En même temps, je cherche à fixer la muqueuse plus exactement au pourtour de l'incision, en la divisant préalablement en deux lanières. »

La manchette muqueuse est fendue avec des ciseaux, sur le milieu de sa partie antérieure, exactement jusqu'au bord de la peau. Avec une aiguille courbe chargée de fils de lin, on fixe l'incision de la muqueuse à la peau. En prenant profondément les tissus, ce fil serré et noué, affronte la marge de la muqueuse à la marge de la peau, en servant en même temps de fil de soutien pour la muqueuse. On incise ensuite la muqueuse au milieu de sa partie postérieure et de la même façon que précédemment, on la fixe et on l'affronte au bord de la peau. La manchette primitive muqueuse se trouve ainsi divisée en deux lanières. On procède ensuite à la résection et à la suture de ces deux lambeaux en passant les fils au fur et à mesure de la section, de façon à aveugler toute source d'hémorragies. »

Juvara applique un pansement à la Mickulicz. Une compresse large, bien graissée de vaseline, est introduite en forme de poche dans le rectum. On la remplit de tampons de gaze stérilisée qui sont tassés de façon à exercer une action compressive sur la région en même temps qu'une action de soutien pour la muqueuse.

Si nous nous reportons à ces deux techniques, nous constatons qu'en somme peu de choses les sépare.

M. Juvara préfère la rachianesthésie, comme plus favorable. Après la discussion de la Société de Chirurgie, il ne semble pas que nous devions le suivre sur ce terrain.

Pour le dégagement de la muqueuse, la modification apportée par M. Delorme semble faciliter un peu l'acte opératoire et ne pas en modifier beaucoup la durée.

De même, M. Juvara multiplie les sutures de soutènement de la musculeuse. Cela doit, il nous semble, varier beaucoup avec l'importance du prolapsus. Et certains y ont vu une multiplication des chances d'infection. Mais il convient d'ajouter que cela supprime des clapiers, à condition toutefois que les points soient bien symétriques.

La plus grosse différence réside dans la périnéorraphie postérieure que recommande M. Juvara. Théoriquement cette addition semble nécessaire, surtout lorsqu'on a affaire à un prolapsus datant de longtemps ; car alors le sphincter a besoin d'être renforcé. Mais les observations où la guérison a été parfaite sans avoir eu recours à cet artifice, montrent qu'il n'est pas toujours indispensable.

Enfin nous ajouterons en nous reportant aux cas opérés devant nous, que l'emploi du ciseau est parfois nécessaire pour isoler la muqueuse du

sphincter. Il y a toujours eu un léger degré d'inflammation. Et il faut, à petits coups, sculpter la musculeuse afin de trouver le plan de clivage. De même l'introduction d'un doigt dans le rectum aide beaucoup à la dissection. Pour parer à toute infection, il suffira de changer de gants lorsque ce clivage sera terminé.

c. — *Soins consécutifs.*

Mais le malade une fois opéré, il faut pour assurer sa guérison l'entourer d'une attention de tous les instants. La surveillance contribue pour beaucoup dans le succès final. Il faut que la plaie soit à l'abri des souillures qui pourraient l'infecter et à l'abri des tractions pour que la muqueuse ne se déchire pas : que ces tractions viennent des mouvements des membres inférieurs ou des contractions intestinales. Aussi un pansement large très contentif et la réunion des genoux sont de rigueur. Il faut immobiliser la région anale jusqu'à la production d'une cicatrice solide sous peine d'accidents septicémiques comme le malade de Poirier, ou de rétrécissement rectal, danger dont M. Delbet a fait un spectre menaçant.

Aussi, comme pour tous les opérés du rectum, doit-on constiper le malade. Et cela jusqu'à la levée du premier pansement, vers le 10 ou 12e jour. M. Delorme donne 8 centigrammes d'opium ou XXXV gouttes de laudanum (nouveau Codex) *pro die*, pendant les 3 ou 4 premiers jours ;

6 centigrammes d'opium ou XXX gouttes de laudanum les jours suivants. Des doses inférieures donneront parfois d'aussi bons résultats, et on évitera ainsi l'intoxication.

Il ne faudrait pas vouloir suivre trop à la lettre cette prescription de constiper le malade. M. Vignard (Observation 13) s'est trouvé bien de purger sa malade le quatrième jour parce qu'elle avait des coliques. Notre malade est allé à la selle dès le cinquième jour et nous avons dû, pour faire cesser une diarrhée incoercible par l'opium, le purger le septième jour. Cependant la suture a bien tenu. Mais il semble préférable d'agir autrement s'il est possible.

De plus on met le malade à une diète sévère pendant les deux premiers jours pour éviter les efforts de vomissements qui pourraient tirailler les sutures. Si les vomissements surviennent, il faut les combattre immédiatement par de la glace et de l'eau de Seltz.

Du 2e au 8e jour, le malade ne prend à intervalles qu'un peu de bouillon simple ou avec des pâtes et 1 ou 2 jaunes d'œufs par jour ; de temps en temps un peu de lait. Il faut user très modérément de lait qui donne un bol fécal volumineux et dur.

A partir du 8e jour, on permettra quelques œufs ou un régime carné laissant peu de déchets.

Après la levée du pansement et jusqu'au 15e ou 20e jour, le régime est restreint.

Le pansement est levé le 10e jour ; la plupart des fils à points passés sont tombés ; on coupe les fils en U. Mais pendant tout ce temps on a soin de ne pas écarter les cuisses et de ne pas faire sur les fesses des pressions trop vigoureuses. Puis on remet un pansement qui reste deux jours pour permettre aux orifices des fils de s'obturer.

Le 12e jour environ, il faut déconstiper le malade par des séries de lavements d'eau bouillie tiède (500 grammes) glycérinée ou vaselinée (à 80 grammes) donnés après avoir eu soin de relever le bassin du malade pour qu'il puisse les garder plus longtemps. Aussitôt après les selles, on lave avec soin la région anale. Ce n'est qu'après plusieurs selles qu'on libérera les genoux. Le malade ne sera autorisé à se lever que le 20e jour. En général, il peut quitter l'hôpital vers le 25e jour.

Telle est la conduite idéale à tenir après l'opération. A ce prix on est certain à peu près d'obtenir un bon résultat.

III

Comment peut-on expliquer la guérison du prolapsus par ce procédé opératoire ?

M. Delorme avait émis plusieurs hypothèses. L'une d'elles fut vivement attaquée à la Société de Chirurgie par M. Delbet. C'est la suivante :

« Après le sacrifice d'un grand manchon de la muqueuse, celle qui reste est plus ou moins tendue ; elle forme une sorte de sangle élastique susceptible de résister aux pressions abdominales qui se répercutent sur l'anus, que ces pressions viennent de l'hédrocèle ou se transmettent directement à l'intestin. » M. Delbet lui a reproché de compter par trop sur cette tension de la muqueuse, et l'observation 2 de M. Delorme semble en être la preuve. Dans ce cas il n'y avait pas de sutures de soutien et les points mucocutanés étaient seuls à maintenir la muqueuse rectale abaissée. Le malade remua, les sutures craquèrent. Cela semble d'autant plus étrange que dans le procédé Whitehead, qui en somme est le procédé Delorme-Juvara en petit, le chirurgien prend grand soin qu'il n'y ait aucune traction au niveau de la suture, que la muqueuse ne soit pas tendue. Cependant il paraît incontestable que la traction de la muqueuse peut être un adjuvant

pour les autres moyens de contention. Il ne faudrait pas non plus voir dans l'ascension de la muqueuse un trop gros danger et considérer le rétrécissement ou même l'atrésie rectale comme inévitables. M. Delorme a eu un malade présentant une ascension de sa muqueuse ; secondairement il refit la suture et obtint un résultat parfait (obs. 7).

Les autres raisons invoquées pour expliquer l'heureux résultat nous semblent bien préférables.

Dans les prolapsus invaginés, à la fin de l'opération, 2 surfaces musculaires cruentées sont en présence : la surface interne du cylindre engaînant et la surface externe du cylindre engaîné. Ces deux parois adhèrent l'une à l'autre, et tout glissement est impossible.

Enfin et surtout par le tassement des fibres musculaires du prolapsus, on a créé au niveau de l'anus un épais bourrelet muqueux, un nouveau sphincter bien plus épais. « Ce procédé, dit M. Juvara, crée de l'étoffe même de la portion prolabée de l'intestin un canal anal, c'est-à-dire une filière étroite et longue qui embrasse l'extrémité inférieure de l'intestin et s'oppose d'une manière efficace à sa chute. » On se rend très bien compte de ce phénomène lorsque, après l'opération, on introduit le doigt dans le rectum du malade. « Lorsqu'on pratique le toucher rectal, dit M. Delorme, l'index pénètre dans l'étendue de sa première phalange et dans les deux tiers de sa seconde,

dans un canal épais, extensible et contractile. Ce canal serre activement le doigt dans toute son étendue quand le malade ferme son orifice anal. »

C'est là, il nous semble, la principale cause que l'on puisse invoquer pour expliquer la guérison. Dans presque tous les cas de prolapsus on trouve un sphincter insuffisant. L'opération le triple au moins de volume et en fait comme un tube à parois très rigides qu'il est bien plus difficile d'invaginer.

IV

Ce procédé opératoire a été vivement combattu par deux chirurgiens dont les noms font autorité : M. le Professeur Delbet et M. le Professeur agrégé Lenormant. Nous n'avons certes pas la prétention de combattre l'opinion de ces maîtres. Mais il nous sera permis d'émettre quelques doutes sur le jugement un peu sévère qu'ils ont porté.

M. Lenormant, dans sa thèse, condamnait le procédé Delorme-Juvara, en le plaçant sur le même plan que la résection totale. « La résection « à la Mickulicz, par sa mortalité et surtout par « les accidents consécutifs d'infection et de rétré- « cissement auxquels elle expose, ne peut être « mise en comparaison dans les cas ordinaires « avec les opérations conservatrices qui donnent « au moins autant de succès et sont infiniment « moins dangereuses. » « A l'opération de Delorme, « ajoute-t-il, s'adressent les mêmes réserves qu'à « la résection totale. »

Il nous semble d'abord qu'il ne faille pas se laisser influencer par les deux cas de mort de M. Delorme et de Poirier. Celui de M. Delorme semble dû à ce que l'exérèse muqueuse fut trop généreuse. Après la peine que l'on éprouve à

amorcer le décollement et sur presque toute la hauteur du prolapsus à dégager la muqueuse, on est tout étonné de la facilité avec laquelle on parvient à la dépouiller plus haut ; et on risque de se laisser entraîner un peu trop en voulant faire une résection plus efficace. Il semble y avoir eu là une faute de technique que l'auteur lui-même s'est empressé de signaler. Dans le cas de Poirier, il y eut terminaison fatale également, par infection. Mais la muqueuse était déjà infectée, puisqu'elle présentait deux ulcérations longues de 6 à 8 c/m. Semblable danger pourra être évité si on attend la cicatrisation complète de ces plaies avant d'intervenir. C'est ce que nous avons fait pour notre malade (observation 17.)

Si bien qu'en tenant compte de ces désastres évitables, et si nous ajoutons à nos 17 observations les 3 autres de Juvara qu'il a eu en clientèle et dont les résultats furent bons, la mortalité semble minime. Et il existe certainement des observations qui n'ont pas été publiées.

Un autre grief, c'est le danger d'infection. En intervenant dans une région qu'on ne peut rendre aseptique, on s'exposerait à des mécomptes. Ce reproche a sa valeur contre le procédé de Mickulicz, qui ouvre le péritoine, Mais dans le procédé Delorme-Juvara, on reste toujours séparé du péritoine par la tunique musculeuse. Les points de soutien eux-mêmes sont soigneusement limités à la musculeuse et ne doivent pas même la

perforer en entier. Le péritoine semble donc à l'abri d'une contamination par contiguité. L'opéré de Poirier n'avait pas de péritonite. Et M. Delorme a montré à l'autopsie de son malade que l'infection avait gagné le péritoine par voie lymphatique.

Le danger d'ascension de la muqueuse est un autre gros reproche fait à cette méthode. « Je le « répète, disait M. Delbet à la Société de Chi- « rurgie, l'ascension de la muqueuse, voilà le dan- « ger, danger terrible, car s'il ne se fait pas « d'infection mortelle, il se produira infaillible- « ment un rétrécissement ou même une atrésie « effroyable. »

L'expérience avait montré que ces craintes pouvaient être justifiées. Mais depuis, la technique opératoire a été modifiée, et il ne semble pas qu'une ascension de ce genre soit à craindre. Les fils multiples passant à travers la tunique musculaire du rectum et le sphincter s'opposent efficacement, on ne saurait en douter, à l'ascension du rectum. Pour le malade de l'observation 7, la muqueuse décollée par un volumineux abcès, s'est coupée sur les fils et, non retenue, est remontée. M. Delorme a pu facilement attirer à nouveau la muqueuse, refaire la suture, et le malade a guéri par seconde intention. Notre opéré (observation 17) nous a donné semblable émotion. Un matin l'infirmier vient nous dire que, pendant la nuit, le veilleur l'avait trouvé accroupi sur son

vase au pied du lit. Cet homme n'était pas allé à la selle depuis deux jours ; cela l'inquiétait et le gênait, nous dit-il ; aussi avait-il fait des efforts surhumains pour y parvenir. Il nous semble que toutes les conditions de traction semblaient réunies pour amener la désunion de la suture et favoriser l'ascension de la muqueuse. Pourtant il n'en a rien été. Et nous croyons pouvoir l'attribuer aux fils de plissement musculaire. Aussi ne faudrait-il pas, à notre avis, faire un tel spectre de cette effroyable atrésie qui semble bien improbable.

Dans ces fils de plissement, il faut voir une autre cause de bénignité. Ils tassent le sphincter et font disparaître les clapiers qui se produisaient immanquablement chez les premiers opérés de M. Delorme.

La facilité d'exécution est un autre avantage en faveur de l'exérèse muqueuse. Actuellement tous les chirurgiens sont familiarisés avec la cure radicale des hémorrhoïdes par le procédé Whitehead. Or, qu'est le procédé Delorme-Juvara sinon une extension un peu modifiée, il est vrai, de Whitehead. J'ajouterai même qu'il est plus facile d'exécution, car il est moins sanglant. De plus le chirurgien opère à ciel ouvert. Et il a affaire le plus souvent à une muqueuse moins friable que la muqueuse hémorrhoïdaire.

Enfin, on ne peut redouter aucune hémorragie importante, si on a soin de se tenir dans la zône

sous-muqueuse. Il n'y a que des vaisseaux sans importance et qu'il est facile de pincer.

Une dernière question se pose : Quelle longueur de muqueuse doit-on amputer ?

L'expérience a donné tort à l'exérèse trop généreuse. D'ailleurs, si on admet que le moyen de contention du prolapsus réduit est l'épais cylindre musculeux formé par le sphincter plissé, il n'y a plus aucun avantage à avoir une muqueuse trop tendue, qui pourrait se déchirer. Il suffit de supprimer ce qu'il y a en trop lorsque le sphincter externe est remis en place. M. Delorme s'exprime ainsi : « Lorsqu'après une traction on constate » que le manchon muqueux tend à remonter, on » arrête la dissection. » M. Juvara dit de même : « La dissection est finie au moment où, par le » cylindre interne du prolapsus, on arrive au niveau » de l'anus et quand la muqueuse tendue ne des- » cend plus. » Ce qui revient à dire qu'il ne faut pas tirer sur la muqueuse avec violence. Mais il est impossible de fixer un chiffre qui variera suivant le développement du prolapsus.

OBSERVATIONS

Observation n° 1

Prolapsus rectal volumineux, datant de l'âge de 3 ans, séparation d'un manchon muqueux de 30 c/m. de longueur ; section transversale, suture ; guérison par première intention (DELORME, *Soc. de Chirurgie*, 9 mai 1909. Résumée.)

Le nommé Brag..., Alexandre, de Chenières (Meurthe-et-Moselle), 22 ans, tailleur de profession, soldat au 37e régiment d'Infanterie, entre dans mon service à l'hôpital du camp de Châlons, le 3 octobre 1898, pour y être traité d'une chute du rectum.

Celle-ci aurait débuté, à son dire, à l'âge de 3 ans, mais jusqu'à 9 ans elle n'aurait reparu qu'à de longs intervalles, et le malade n'aurait ressenti des douleurs que de loin en loin en allant à la selle.

A 9 ans, il reçoit un violent coup de pied dans la région anale. Il y éprouve de vives douleurs, est obligé de s'aliter quelques jours au bout desquels, en allant à la selle, il tombe en syncope. On constate alors la réapparition du prolapsus. Celui-ci persiste quelques mois ; puis, jusqu'à 21 ans 1/2, la chute rectale se reproduit au moindre dérangement intestinal, tous les 8, 10, 15 jours et plus.

Au Conseil de revision, à la visite d'incorporation, Brag... cache soigneusement son infirmité; mais en octobre 1898 les douleurs qu'il éprouve pendant les exercices et après les selles, la persistance de la tumeur rectale, les difficultés qu'il rencontre pour se traiter, le forcent à provoquer son entrée à l'hôpital.

Au moment de son entrée, sortait par l'anus une masse plutôt globuleuse que cylindrique, de 8 à 10 c/m. de long sur 6 de diamètre, bien plus saillante en avant. La muqueuse de ce prolapsus était violacée, un peu boursoufflée, sécrétante, non ulcérée. Quelques jours après la réduction du prolapsus, la muqueuse reprenait un aspect normal.

Le prolapsus complet, invaginé, sortait au moindre effort et rentrait avec facilité, soit par une pression directe, soit par un mouvement de flexion du tronc en arrière. sillon périanal antérieur profond de plusieurs centimètres ; sillon postérieur profond de 8 centimètres. En arrière le doigt sent le rectum lisse, adhérent au sacrum ; orifice regardant en arrière.

Douleurs pendant les marches, dans les reins, à la face interne des cuisses, dans la vessie; incontinence d'urines intermittente. Cet homme, assez vigoureux, présente un périnée solide et un sphincter assez résistant.

Opération le 19 octobre, sous anesthésie chloroformique. Dilatation du sphincter avec les doigts jusqu'au contact des ischions. Attirant alors la muqueuse avec des pinces, on reproduit facilement le prolapsus.

Incision demi-circulaire antérieure ; dégagement du

sphincter externe ; même manœuvre pour la demi-circonférence postérieure.

Dissection de la muqueuse, à l'aide d'un instrument mousse. Libération de bas en haut, en avant et sur les côtés d'une longueur de 8 à 10 c/m., puis section du manchon et libération de la zône postérieure de haut en bas. Puis la muqueuse repérée, on continue la dissection assez délicate au niveau du pli d'invagination, où la muqueuse est plus adhérente à la musculeuse. Ce pli franchi, la tumeur est plus grosse qu'une tête de fœtus et mesure 10 c/m. transversalement, et 12 verticalement. La dénudation de la muqueuse fut arrêtée quand M. Delorme « se fut assuré, « par une traction suffisante mais non excessive, que le « manchon muqueux ne pourrait plus être attiré sans un « léger effort». L'étendue du manchon a brasé était de 30 c/m.

On place 4 fils fixateurs en U, et plusieurs points de complément.

Durée totale : 1 heure 1/4.

Gaze iodoformée et pansement contentif. Réunion des deux membres inférieurs au niveau des genoux.

Suites opératoires. Diète et opium. 8 pilules de 1 centigramme.

Pendant les 3 premiers jours, coliques vives.

Régime. — Un peu de glace les trois premiers jours pour calmer la soif. Le quatrième, une cuillerée de bouillon et de lait toutes les heures. Puis, progressivement, un peu plus de lait, un œuf, puis deux à partir du huitième jour. Toujours huit centigrammes d'opium.

Le 11e jour on enlève le pansement ; ablation des fils. La cicatrisation est complète et linéaire.

Plusieurs lavements glycérinés ou vaselinés (80 gr.) amènent une selle abondante, facile, suivie d'une diarrhée légère qui cède au bismuth.

Le malade se lève le 20e jour. Il est présenté en parfait état à la Société de Chirurgie le 8 février 1899. Depuis la guérison s'est maintenue, les selles sont faciles, régulières, et le prolapsus n'a pas reparu.

Observation n° 2

Prolapsus rectal volumineux datant de l'âge de 8 ans ; séparation d'un manchon muqueux de 80 c/m. Désunion des sutures. Mort de péritonite. (Delorme, *loc. cit.* Résumée.)

X... de Puteaux, soldat au 37e régiment d'Infanterie, entre à l'hôpital du camp de Châlons le 18 novembre 1898.

Bien bâti, nerveux, sans antécédents pouvant expliquer son affection. Le prolapsus avait débuté à l'âge de 8 ans ; il se reproduisait au moindre effort et rentrait avec la plus grande facilité. En même temps X... a de l'incontinence d'urine (6 à 8 mictions par jour).

A l'examen on trouve un prolapsus total de la longueur de l'index, sortant au moindre effort ; après réduction le sphincter se contracte d'une façon assez énergique ; le périnée est solide. Troubles digestifs nuls.

Opération le 24 novembre, sous chloroforme. La dilatation fut jugée inutile et aurait pu compromettre l'intégrité du sphincter.

Après avoir repéré la muqueuse, on l'incise à son union avec la peau, prudemment, car le sphincter externe se présentait sous le bistouri, son bord libre étant reporté quelques centimètres en dedans.

Durant le décollement de la muqueuse, une alerte chloroformique nécessita la respiration artificielle. L'hémostase fut difficile et compliqua l'intervention en masquant le champ opératoire par une abondante rosée de sang noir. Aussi ce temps opératoire fut-il plus pénible et plus long que normalement. « Ces difficultés furent encore augmentées par la grande friabilité de cette muqueuse qui conserva, même après sa séparation, une rougeur très marquée et morbide, tranchant sur la pâleur du manchon muqueux supérieur. Cette muqueuse se déchirait souvent sous la traction des pinces. Cette friabilité ne disparut qu'après que j'eus franchi les limites du deuxième cylindre. » On place 4 ou 5 pinces sur les vaisseaux très petits répondant aux plans cardinaux ; comme pour le précédent opéré, la séparation de la muqueuse fut particulièrement délicate et longue au niveau de la réunion des deux manchons externe et interne. On y trouva sur la paroi externe de la muqueuse, surtout sur les côtés et en arrière, des veines à parois dilatées comme celles de petites hémorroïdes ; leur présence ne gêna d'ailleurs en rien l'opération.

Après dénudation de la partie saillante du cylindre

interne, la tumeur double de volume et ne représente plus qu'une masse régulièrement arrondie de 12 c/m de diamètre vertical et de 10 c/m de diamètre transversal (probablement à cause de la distension de l'hédrocèle par l'intestin grêle).

Le décollement de la muqueuse est poursuivi jusqu'à ce que l'opérateur éprouve une résistance très nette à une traction un peu forte et que la muqueuse, après cessation de la traction, s'enfonce de 6 à 8 c/m. ; le manchon muqueux excisé avait 80 c/m. A noter que sur les 15 à 20 derniers centimètres « le manchon muqueux apparut doublé par places de lobules graisseux, qu'il sembla moins protégé par des anneaux musculaires réguliers, et qu'il était, dans l'intervalle des faisceaux de fibres, presque immédiatement et très nettement recouvert d'une membrane transparente et lisse, qui n'était autre que le péritoine. »

Fixation et excision de la muqueuse ; rétrécissement du sphincter par 2 soies perdues.

Pansement ; réunion des deux genoux.

Suites opératoires. — Normales pendant les 4 premiers jours, malgré l'agitation du malade et ses envies fréquentes d'uriner, liées à un léger degré d'incontinence d'urine.

Le 4e jour, 38°4 ; on enlève le pansement souillé et odorant ; lavage boriqué de l'intestin et de la poche péri-intestinale. Les sutures tiennent bien.

Le 5e jour, même réfection du pansement. Température : 37° le matin, 38°3 le soir ; pouls fréquent. Douleur à la

pression dans la fosse iliaque gauche et dans le creux épigastrique ; facies abdominal ; nausées.

Le 6e jour, pansement souillé par un liquide coloré peu odorant ; vomissements. Mort dans le collapsus à 10 h. 1/2 du soir.

Autopsie. — Les sutures n'ont pas tenu ; l'extrémité du cylindre interne est remontée à 6 c/m. de l'anus. L'abrasion de la muqueuse ne paraît pas avoir dépassé le promontoire sacré. La paroi rectale postérieure est solidement fixée au sacrum, et la lésion était une véritable invagination. Les liens rectocoliques sont solides. Le cul-de-sac péritonéal est intact, mais la séreuse s'est infectée par propagation lymphatique. Entre les anses intestinales, adhérences et suffusions purulentes.

« Bref, l'opéré avait succombé à une péritonite consé-
» cutive à l'infection aiguë du champ opératoire ».

Observation nº 3

Prolapsus anorectal datant de l'enfance, résection de 28 c/m. de muqueuse intestinale. Guérison par première intention. (Delorme, *loc. cit.*)

Alfred No..., soldat au 106e régiment d'Infanterie, entre en avril 1899 à l'hôpital militaire de Vincennes.

Porteur depuis l'enfance d'un prolapsus anorectal total qui actuellement est long de 8 c/m. environ pendant l'effort,

congestionné, secrétant. Constipation habituelle. Le périnée est peu résistant, bombé en haut.

Opération le 18 juin 1899. Dilatation anale. La muqueuse friable se déchire fréquemment sous les pinces ; cependant dissection assez facile. La musculeuse, pâle tout d'abord, devient de plus en plus rosée. La tumeur augmente notablement de volume après le dégagement de la muqueuse au fond des sillons ; la muqueuse devient normale un peu au-dessus du canal invaginé. Le décollement est arrêté dès qu'une *très faible* résistance à la traction se fait sentir et que le manchon tend quelque peu à remonter. L'excision porte sur 28 c/m.

4 points en U et plusieurs points d'affrontement. Pansement.

Durée totale : 1 h. 10.

Suites opératoires. — Diète les premiers jours. Lavages de la bouche fréquents. Opium 8 centigrammes. Quelques nausées, pas de vomissements, miction retardée mais spontanée. La constipation est maintenue jusqu'au 14e jour, grâce à l'opium et à une alimentation carnée légère à partir du 8e jour.

Le 12e jour, pansement, ablation des fils.

Le 14e jour, première selle très pénible malgré les lavements.

L'opéré se lève le 16e jour.

Il est revu 10 mois 1/2 après. « Cicatrice invisible. L'anus a ses plis radiés normaux. A l'inspection de la région, le malade ne semble pas avoir subi d'opération. Le périnée

paraît plus résistant. Pendant l'effort la muqueuse anale est invisible. Au toucher rectal, l'orifice anal est normalement dilatable, le sphincter contractile. Le doigt pénètre dans un canal extensible, doublé d'une muqueuse régulière, canal de la longueur de la première et des deux tiers de la deuxième phalange de l'index. Ce canal serre le doigt lorsque le malade tend à fermer son anus. Au-dessus de ce canal, le rectum est brusquement et circulairement élargi sans avoir, à beaucoup près, ses dimensions normales. Le malade va journellement à la selle ; il retient ses matières et ses gaz.

Observation n° 4

Prolapsus total datant de l'âge de 15 ans. Excision de 29 c/m. de muqueuse. Guérison. (Delorme, *Soc. Chirurgie*, 3 octobre 1900.)

Labor..., Pierre, cultivateur, ex-soldat au 12e régiment d'Artillerie, s'est aperçu de son prolapsus à l'âge de 15 ans, par la saillie de la tumeur rectale et par l'écoulement de sang léger auquel elle donnait lieu à chaque selle. Tantôt aisément réductible et maintenu réduit, le prolapsus était assez souvent irréductible, gênant la marche, et forçait le malade à marcher les jambes écartées. A ce moment les selles étaient nombreuses.

Une attaque de dysenterie, en 1899, aggrave son mal. Le prolapsus devient douloureux, plus souvent irréduc-

tible ; les écoulements de sang sont plus abondants. Parfois le sang imprègne le bas du caleçon et du pantalon. La marche régulière est plus difficile. Pendant l'effort la saillie du prolapsus a 8 c/m environ. Le malade lui attribuait les dimensions d'un gros œuf de poule.

Opération le 29 juillet 1900, suivant le procédé décrit. L'opération fut rendue délicate et plus longue par la friabilité de la muqueuse, qui imposa des repérages successifs. J'excisai 29 centimètres de cette muqueuse.

Le manque de résistance de cette dernière m'engagea à recourir chez lui à une deuxième suture de soutien pour prévenir une ascension que j'avais eu à déplorer chez mon deuxième opéré.

Suites des plus simples. Le malade, mis à la diète, fut déconstipé le 14e jour ; la première selle fut difficile malgré les lavements ; les selles ultérieures furent des plus faciles.

Actuellement, octobre 1900, toute trace de prolapsus a disparu, même pendant l'effort ; le sphincter se laisse dilater sans douleur. Les selles liquides et les gaz sont bien retenus ; les gaz sont, au gré du malade, rendus avec bruit ; le sphincter a donc repris sa tonicité et sa contractilité. Pas de cicatrice apparente.

Observation n° 5

Prolapsus datant de l'enfance. Echec des traitements antérieurs. Excision d'un manchon muqueux de 15 c/m. Guérison. (Delorme, *Soc. de Chirurgie*, 26 juin 1901.)

Ce malade, du service de M. Reynier, était porteur depuis l'enfance d'un prolapsus de 5 à 6 c/m. Il avait subi plusieurs opérations pour de prétendues hémorroïdes, et entre autres une excision circulaire de la muqueuse qui n'avait rien de classique. Il lui en restait, outre de l'incontinence fécale, une cicatrice rétractile qui, de la demi-circonférence antérieure de l'anus, se prolongeait en avant sur le périnée, ainsi que dans le rectum. Cette cicatrice ovalaire se continuait en arrière avec une ligne cicatricielle dure, correspondant au reste de l'orifice anal. Enfin les deux tiers au moins de la circonférence externe avaient été sacrifiés.

Malgré ces conditions déplorables, l'opération fut pratiquée. Dans ce tissu de cicatrice, M. Delorme put à grand peine retrouver les fibres du sphincter externe qui n'avaient pas été sacrifiées. Le sphincter externe avait disparu en partie. Excision d'un manchon muqueux de 15 c/m.

La suture fut pratiquée comme d'habitude ; mais on dut en avant réunir la muqueuse à du tissu cicatriciel fibroïde, sous peine d'une grosse perte de substance.

Suites bonnes. Diète et constipation jusqu'au 14e jour. Réunion complète, sauf en avant.

La guérison du prolapsus fut complète et l'incontinence stercorale disparut.

Observation n° 6

Prolapsus total ancien. Résection. Guérison. (Delorme, *Société de Chirurgie*, juillet 1902).

Dur..., de Goven, militaire. Avait son prolapsus depuis longtemps.

Opération. Mai 1902. Rien de particulier. Excision de 12 c/m. de muqueuse.

Résultats très satisfaisants. Cicatrice invisible, anus dilatable et continent comme à l'état normal. Pendant l'effort, l'orifice anal est refoulé, mais la muqueuse ne fait pas la moindre saillie.

Observation n° 7

Prolapsus volumineux du rectum, opéré par le procédé de Delorme, abcès péri-rectal, ascension du rectum, avivement de la poche, suture, réunion immédiate, guérison avec résultat excellent. (Observation recueillie par M. le médecin aide-major H. Billet, communiquée par M. Delorme.)

A la fin de 1905, un infirmier de la 22e section, le nommé Ch..., est évacué du service des détenus dans celui de M. le Professeur Mignon. Il est porteur, depuis l'enfance, d'un volumineux prolapsus total du rectum qui sort à chaque défécation, mais qui rentre spontanément.

Ce cône, de 10 c/m. sur 12 c/m., est d'aspect rougeâtre, recouvert de plis circulaires d'une muqueuse irritée et très secrétante. Le sommet est en bas et en avant. L'issue provoque des envies brusques d'aller à la selle que Ch... ne peut contenir que difficilement. Il s'écoule par l'anus des matières glaireuses un peu sanguinolentes qui tachent le linge. Le périnée, après réduction, paraît faible ; il est déprimé ; la peau voisine de l'anus est irritée et secrétante.

Ce malade souhaite une opération. Celle-ci est pratiquée avec l'aide de M. le Professeur Mignon, du médecin aide-major H. Billet, en présence des médecins aide-majors attachés au service, par M. le médecin inspecteur Delorme, directeur de l'Ecole d'application du Val-de-Grâce.

Après avoir fait prendre les précautions d'usage, sur lesquelles il a insisté, M. Delorme suit de point en point son procédé.

L'opération est facile et régulière. La muqueuse, par places, est friable et sa dissection ne peut être partout continue. Son ablation est cependant complète ; les fibres de la musculeuse rectale sont très visibles, épaisses, constituant un véritable prolongement renforcé du sphincter interne

La muqueuse présente des adhérences plus solides en certains points. Elle est minutieusement enlevée sur la totalité du prolapsus, qui mesure plus de 10 c/m sur 12 c/m. La muqueuse est enlevée jusqu'à la zône où elle redevient saine. Sutures de soutien en U, points d'affrontement. Pansement ouaté, fessier, périnéal et crural ; ligature des genoux ; opium.

Les suites immédiates furent excellentes, malgré l'agitation de ce malade, particulièrement nerveux ; ses faux besoins d'aller à la selle sont calmés par de nouvelles doses d'opium ; la température est normale. Le 9e jour, les fils superficiels furent enlevés, et tout permettait d'espérer une réunion *per primam* et un excellent résultat immédiat. Par suite de cet espoir trompeur, Ch... fut replacé dans son ancien service où, considéré presque comme guéri, il fut l'objet d'une surveillance moins rigoureuse. Les pansements furent défaits, les selles permises. Un abcès se forma à la partie postérieure du rectum suturé ; les points en U cédèrent petit à petit et la muqueuse rectale remonta ; au toucher, à 8 ou 10 c/m. de l'orifice, on sentait à bout de doigt comme un anneau fibreux. Le malade se plaignait, sinon d'incontinence, tout au moins d'un besoin impérieux d'aller à la selle.

Des lavages fréquents à l'eau boriquée et au sublimé faible assurèrent l'antisepsie de la musculeuse rectale cruentée ; la défécation est rendue plus facile par des laxatifs.

Une *nouvelle intervention* fut pratiquée par M. Delorme, un mois environ après la première. Elle consista dans la dilatation de l'orifice anal, le curettage du sphincter, le repérage et l'attraction, qui furent faciles, du bord de la muqueuse rectale. La traction circulaire exercée sur le rectum fit reproduire en partie le prolapsus. La face extérieure de celui-ci fut attentivement curettée et attouchée à la solution de chlorure de zinc à 1/100e. Ce qui restait de

l'espace compris entre le sphincter et le prolapsus, c'est-à-dire la paroi extérieure de la poche bourgeonnante, fut également curettée et attouchée au chlorure de zinc. Puis après cet avivement, M. Delorme appliqua ses sutures cardinales en U et multiplia les sutures superficielles.

Pansement périnéo-crural ; constipation. Surveillance particulièrement attentive du malade, devenu docile, parce que désireux de ne pas compromettre sa guérison. Celle-ci eut lieu sans incidents, *per primam*, et quand le malade quitta l'hôpital, le prolapsus ne se reproduisait plus ; l'orifice anal était normal, la cicatrice souple, les selles volontaires et faciles. Le nervosisme s'atténuait.

La guérison s'est maintenue très satisfaisante.

Observation n° 8

Prolapsus total. Excision muqueuse de 18 c/m. Désunion de la suture. Mort par infection. (Poirier, *Soc. de Chirurgie,* 4 juillet 1900).

L'homme, âgé de 65 ans, portait depuis un an et demi un prolapsus long de 12 c/m. ; depuis 4 ou 5 ans, il avait présenté des symptômes graves de rectite hémorroïdaire avec pertes glaireuses et sanguines fréquentes et abondantes. Le prolapsus sort plusieurs fois par jour, à chaque selle, mais est facilement réductible. La muqueuse présente deux ulcérations longues de 6 à 8 c/m. et larges de 4 à 5 c/m., à bords et fond hypertrophiés et indurés. Pas d'hédrocèle.

Comme l'homme était fort affaibli, on essaie de relever l'état général, mais des hémorragies abondantes obligèrent à hâter l'intervention.

Opération le 14 juin 1900 par le procédé de Delorme. A noter seulement la difficulté de disséquer la muqueuse et l'abondance de l'hémorragie au niveau de la zône hémorroïdaire qui remontait à une hauteur de 6 à 8 c/m. Résection dès que les ulcérations sont dépassées, soit 18 c/m. Les sphincters étaient très hypertrophiés. Rétrécissement de l'anneau sphinctérien par trois points de suture. Fixation de la muqueuse à la peau par des points profonds et des points superficiels. Drainage. Le cul de sac péritonéal vu et refoulé n'avait pas été ouvert. Le résultat immédiat était excellent ; pas de tension de la muqueuse.

Suites. — Au bout de 48 heures : température 38° 6, pouls 120. On fait le pansement : la plaie a bon aspect. Un peu de ballonnement, aussi purgatif léger. Pendant 4 jours, la température oscille entre 37° 8 le matin et 38° 6 le soir. Le ventre reste ballonné ; pas de vomissements.

Le 7e jour, température 39° 4. — Mort le matin du 8e jour.

Autopsie. — Pas de péritonite ; mais sous le péritoine pariétal on trouve les ganglions iliaques ramollis et baignant dans le pus ; de même dans le mésentère de l'anse colique. De plus, les sutures au catgut ont lâché, et le cylindre muqueux est remonté à 10 c/m. Poirier admet que les lésions ganglionnaires dues aux ulcérations préexistaient et que l'opération n'a fait que donner le coup de fouet à l'infection.

Observation n° 9

Prolapsus anorectal volumineux. Excision de 15 c/m. de muqueuse. Guérison. Rétrécissement. Observation recueillie dans le service de M. Tuffier (citée in thèse Lenormant).

Femme de 60 ans entrée à Lariboisière.

Antécédents. — Le début remonte à deux ans. Le prolapsus n'apparaît à ce moment que pendant les efforts considérables que faisait la malade pour aller à la selle et se réduisait ensuite, soit spontanément, soit par des pressions peu énergiques.

Depuis trois mois il occasionne de vives douleurs ; son volume est devenu plus considérable ; la réduction n'en est plus possible et la malade est gênée même pour marcher.

Etat actuel. — De l'anus sort une tumeur globuleuse, longue de 5 à 6 c/m., revêtue d'une muqueuse boursouflée, violacée, ulcérée en quelques points. Sous l'influence d'un pansement humide appliqué pendant quelques jours, les ulcérations disparaissent, la masse diminue et se laisse facilement réduire, elle ressort au moindre effort.

Opération le 10 juillet 1900 par M. Loubet, interne. Anesthésie par rachicocaïnisation. Large dilatation anale avec le speculum de Trélat, puis la muqueuse est tendue par des pinces à griffes ; on trace au bistouri d'abord une incision demi-circulaire postérieure, puis une incision demi-

circulaire antérieure la complétant, à l'union de la muqueuse et de la peau. On décolle, du doigt, la muqueuse de tout le pourtour du cylindre, de façon à dégager le sphincter, et cela le plus haut possible. Des pinces sont alors placées sur cette muqueuse au-dessus du point où doit porter l'excision. On résèque un manchon muqueux de 15 c/m. environ. Quatre crins de Florence sont passés aux quatre points cardinaux du manchon et prennent la peau ; l'abaissement de la muqueuse se fait sans grande traction. Affrontement exact par des crins intermédiaires.

Pansement. — Mèche aseptique intrarectale ; compresses aseptiques sur l'anus et bandage en T. Opium.

Suites. — Rien à signaler pendant les dix jours que la malade a passés à l'hôpital. Au bout de ce temps, elle sort sur sa demande, et finit par se guérir chez elle.

Pendant les deux ou trois mois qui ont suivi, écrit son médecin, elle a eu de l'incontinence qui a cessé. En juillet 1901, un an après, le prolapsus n'a pas récidivé et il n'y a pas d'incontinence, mais l'orifice anal est rétréci ; sa demi-circonférence postérieure est constituée par du tissu cicatriciel dur, inextensible, et l'extrémité de l'index peut à peine y être introduit. Etat général bon.

Observation n° 10

JUVARA. — *Revista de Chirurgie,* Octobre 1897

Le nommé X..., tailleur, âgé de 30 ans, est entré dans le service de M. le Professeur Thomas JONESCU, à l'hôpital

Coltza, le 15 septembre 1896, pour un volumineux prolapsus du rectum.

Antécédents sans importance, soit au point de vue héréditaire, soit personnels. Il n'a jamais souffert de dysenterie. Il y a quatre ans que sa maladie a commencé sans causes appréciables.

Tumeur cylindrique de la grosseur du poing, recouverte d'une muqueuse plissée, rouge, mobile sur la partie musculaire, mais légèrement tuméfiée au voisinage de l'orifice anal ; sans ulcérations.

La tumeur étant prise entre deux doigts, l'un introduit dans le canal rectal, l'autre appliqué sur sa face externe, on reconnaît parfaitement qu'elle est constituée de deux couches distinctes : l'une superficielle, mobile, la muqueuse, sous laquelle on sent une autre, profonde, résistante, la couche musculaire. Il s'agit naturellement d'un prolapsus total.

La tumeur est facilement et complètement réductible. L'orifice anal est limité par un sphincter affaibli qui se laisse distendre et admet avec facilité deux et même trois doigts. Le sphincter externe agit faiblement, le doigt introduit dans l'anus est très faiblement serré.

Le prolapsus réduit se reproduit facilement au moindre effort.

Le malade se plaint d'une légère incontinence des matières liquides et surtout des gaz, et son linge est constamment sali.

L'état général est bon ; l'intellectuel laisse beaucoup à désirer.

Le Professeur Th. Jonescu étant absent, j'ai opéré ce malade. Traitement préparatoire pendant cinq jours : purgatifs, lavements antiseptiques, régime lacté.

La veille de l'opération, le rectum est soigneusement nettoyé et vidé de son contenu, ensuite le malade est constipé par une pilule de 5 centigrammes d'opium.

Opération sous le chloroforme, telle qu'elle a été déjà décrite.

Une épaisse couche de gaze iodoformée est introduite dans l'anus, déterminant une légère compression, la plaie est recouverte de gaze iodoformée, le tout maintenu par un bandage en T. Le malade est constipé. Il est très excité pendant les premiers jours. Pas de douleurs. Température et pouls normaux. La ligne de suture se maintient parfaite. Le 4e jour, le malade se tranquillise, il commence à prendre du lait. A partir de ce moment, tout va pour le mieux.

Réunion parfaite, à l'exception d'un point vers la partie postérieure. Le huitième jour, purgatif. Au moment du départ, l'exploration de l'anus donne les mêmes résultats qu'au premier jour. Le canal anal est étroit, élastique, doublé d'une muqueuse tendue ; sous les plus vigoureux efforts, il ne sort plus rien, pas même le moindre pli de la muqueuse.

J'ai revu le malade un mois après, enchanté du résultat obtenu, il a encore une très légère incontinence des matières liquides, qui d'ailleurs a complètement disparu peu après,

Trois mois après, j'ai présenté le malade admirablement guéri, à la Société des Sciences Médicales.

Observation n° 11

Prolapsus rectal. Excision de la muqueuse. Guérison de deux mois. Dr Juvara (in these Lenormant).

Homme d'âge moyen. Commerçant.

Porteur depuis 4 ans d'un prolapsus rectal complet du volume d'une mandarine. Facilement réductible, il le fait cependant beaucoup souffrir.

Opération le 28 avril 1901, suivant la technique particulière.

Suites. — Guérison *per primam,* sauf un petit point postérieur qui a demandé un surplus de 8 jours.

Revu deux mois après en parfait état.

Observation n° 12

Inédite, due à l'obligeance de M. Juvara

S..., âgé de 65 ans, est entré dans le service de la 2e clinique chirurgicale le 4 novembre 1908, atteint d'un volumineux prolapsus du rectum. La tumeur a le volume d'une orange moyenne, la muqueuse rouge forme de nombreux plis ; elle saigne avec beaucoup de facilité, et elle est très sensible au toucher, déterminant des brûlures et des douleurs assez pénibles.

La tumeur est facilement réductible, mais elle se reproduit au moindre effort, le prolapsus n'étant retenu que si le malade reste couché. Pendant deux jours, on prépare la région, le rectum étant irrigué deux fois par jour avec du permanganate de potassium, le prolapsus étant retenu sous un pansement aseptique.

Anesthésie à la stovaïne, 4 centigrammes.

L'opération facile est terminée en moins de vingt minutes et exécutée sans que le malade s'en doute, telle était parfaite l'anesthésie. Constipation pendant les quatre premiers jours, purgatif le cinquième ; réunion par première intention ; le malade sort guéri en parfait état le vingtième jour. A ce moment, l'exploration digitale reconnaît un canal anal étroit, très haut, avec des parois épaisses et résistantes tapissées d'une muqueuse tendue parfaitement réunie avec la peau.

Observation n° 13

Prolapsus du rectum chez une vieille femme de 69 ans. Echec de la colopexie. Opération de Delorme-Juvara (Décembre 1906). Guérison complète. La malade est revue près de cinq mois plus tard sans récidive. Elle écrit, en mars 1909, que sa santé est excellente. (Docteur Vignard, *Gazette Médicale de Nantes*, Avril 1909).

Madame R..., (Port-Saint-Père), 69 ans, cultivatrice, m'est adressée en mai 1906 par mon confrère et ami, le Dr Gonzalès pour un prolapsus du rectum. Madame R...

n'a pas eu d'enfants ; elle n'est plus réglée depuis l'âge de 48 ans.

Je n'ai pas noté chez elle de constipation habituelle. C'est une femme courageuse qui a toujours travaillé « très dur. »

Il y a trois ans elle se rappelle avoir fait deux grands efforts :

1° Pour soutenir une roue de charrette que l'on graissait ;

2° Pour porter un chaudron plein de draps mouillés.

La première fois elle ressentit une douleur assez forte dans le bas-ventre. C'est peu de temps après qu'elle s'aperçut de la chute du rectum.

Mais la chute, jusque-là insignifiante, augmente notablement après le port du chaudron. Depuis lors, elle s'est aggravée de jour en jour. Le rectum qui, dans les premiers temps, ne sortait que d'une façon intermittente, depuis quelques mois était presque continuellement dehors ; sitôt que la malade se levait : la station debout, la simple marche provoquaient son issue.

A l'examen, je constate un prolapsus total du volume d'une mandarine, plus large que long. Un petit sillon persiste profond de quelques millimètres entre la masse prolabée et l'anus.

La muqueuse qui revêt la tumeur n'est que légèrement enflammée. Je pratique sans difficulté la réduction et constate alors le relâchement de l'anneau sphinctérien.

Première opération : Juin 1906. Colopexie iliaque avec assistance des Drs Bureau et Gonzalès.

Après l'incision classique de la colostomie iliaque, recherche du côlon qui est aisément trouvé.

Le prolapsus étant sorti, nous pouvons aisément nous rendre compte, en écartant les cuisses de la malade, de l'effet produit sur le côlon : on voit le prolapsus se réduire, mais cette réduction n'est complète qu'au prix d'une traction très énergique, ce qui nous a fait assez mal augurer du résultat de la colopexie.

Un aide maintenant la traction, je passe trois catguts de grosseur moyenne dans l'épaisseur de la séro-musculeuse du côlon, puis à travers le péritoine et les muscles.

Je glisse sur le reste de l'intervention.

Les suites sont marquées par des vomissements chloroformiques prolongés qui cèdent à une purgation.

Ces vomissements ont-ils joué un rôle dans l'échec de la colopexie, toujours est-il que le prolapsus réapparut dès la fin de la première semaine, au moment des selles.

Il s'accentua ensuite rapidement et quelques mois plus tard, la rechute était complète : la malade, non seulement n'avait tiré aucun bénéfice de l'opération, mais elle y avait gagné une légère éventration au niveau de l'incision abdominale.

Elle vint donc, en décembre 1906, me réclamer une nouvelle intervention.

Deuxième opération le 16 décembre 1906 par le procédé de Delorme-Juvara.

Je suis assisté comme la première fois par les Drs Gonzalès et E. Bureau.

La malade, qui les jours précédents a subi la préparation habituelle aux opérations ano-rectales, est endormie au chloroforme et mise dans la position de la taille, le tronc légèrement incliné comme dans le Trendelenburg.

Le prolapsus, attiré au dehors, est maintenu tendu par deux pinces à traction.

Incision circulaire de la muqueuse au ras de la peau. Dissection de cette muqueuse de façon à ménager le sphincter externe qui est bientôt à nu sur tout son pourtour. La dissection continue à l'aide du bistouri, du doigt recouvert d'une compresse et on voit apparaître les fibres circulaires du rectum avec une grande netteté.

La muqueuse forme maintenant un manchon éversé dont l'extrémité est saisie avec une pince à cadre, ce qui facilite encore le décollement.

Ce décollement est poursuivi en haut, latéralement, en bas jusqu'à l'extrémité du cylindre externe, puis poursuivi jusqu'à la moitié au moins du cylindre interne.

A ce moment, la muqueuse tendue ayant une tendance à remonter, j'estime que le décollement est suffisant, il a porté sur une longueur de huit centimètres environ.

Aux quatre points cardinaux, je fais cheminer un catgut à travers la tunique musculaire du rectum sur toute la longueur de la portion prolabée, depuis le point où s'est arrêté le décollement de la muqueuse jusques et y compris le sphincter externe de l'anus.

Les deux chefs de chaque catgut noués successivement,

on voit la tunique musculaire se plisser et former comme un gros bourrelet en dedans de l'anus.

Je résèque alors la muqueuse que je réunis très soigneusement, par des fils de lin multiples, à la peau correspondante de l'anus.

Un fort catgut en U est ensuite placé à la partie antérieure de l'anus dont il rétrécit le calibre.

Sauf des vomissements chloroformiques très violents et prolongés pendant 48 heures, comme après la première opération, les suites sont bonnes.

Cependant, des coliques étant survenues malgré l'opium, je suis obligé de purger la malade le 4e jour.

La réunion se fit néanmoins sans incident et sans la moindre infection.

Au départ de la malade, à la fin de la deuxième semaine, le résultat immédiat était excellent et, pendant les selles, rien d'anormal ne se produisit.

Je revois la malade le 5 mai 1907, c'est-à-dire cinq mois moins dix jours après l'intervention.

Malgré une attaque d'influenza, avec toux opiniâtre, le résultat est demeuré excellent.

Il n'y a pas le moindre signe de récidive.

Les selles sont un peu trop faciles, mais non involontaires, bien que fréquentes.

La malade se déclare enchantée du résultat.

A l'examen, c'est à peine si l'on voit un peu la muqueuse quand la malade fait effort.

L'index entre aisément et pénètre dans une filière où il est modérément serré.

Madame R... donne de ses nouvelles en Janvier 1908, puis en mars 1909. Son état demeure excellent.

Observation n° 14

Prolapsus total volumineux du rectum chez une femme de 51 ans. Opération Delorme-Juvara. Guérison confirmée trois mois après l'opération. (Dr Vignard, *loc. cit.*).

Madame X... m'est adressée par mon distingué confrère le Docteur Chauvet, pour un volumineux prolapsus du rectum dont le début remonte à plus de trois ans.

Agée de 51 ans, Madame X... n'est plus réglée depuis deux ans.

Je note dans les antécédents cinq accouchements dont le premier, au dire de la malade, fut difficile. La présentation était mauvaise et aurait nécessité des manœuvres manuelles.

Elle eut, à la suite de cet accouchement, une descente qui nécessita le port d'un pessaire pendant un an. On lui conseilla également une ceinture hypogastrique qu'elle porta pendant plusieurs années.

Elle ne se rappelle pas avoir fait d'effort anormal.

La constipation habituelle ne fut jamais très opiniâtre et elle n'eût, pour ainsi dire, jamais recours aux lavements ni aux purgations.

On ne trouve pas non plus dans son histoire de diarrhées intermittentes.

Il y a une dizaine d'années, elle fit une chute dans un escalier et descendit sur les fesses, un étage entier. Cette chute fut, à n'en pas douter, violente et, pendant trois semaines, Madame X... put à peine quitter la chaise longue. Tous les mouvements étaient excessivement douloureux, y compris la défécation.

Cependant plusieurs années s'écoulèrent avant l'apparition du prolapsus.

La malade n'est d'ailleurs pas très précise sur la date de cette apparition. Elle remonte certainement, dit-elle, à plus de trois ans.

Le prolapsus était, dans les premiers temps, peu marqué et intermittent, mais depuis quelques mois, et surtout depuis octobre, il était devenu très volumineux et pour ainsi dire permanent.

Au lit, dans le décubitus horizontal, il se maintenait réduit ; mais dès que la malade se levait, au moindre effort, la chute se produisait, rendant la marche presque impossible.

Pendant la défécation, le prolapsus était au maximum et la malade le réduisait avec une peine infinie, au prix de douleurs vives et d'hémorragies de plus en plus abondantes. Une fois, l'hémorragie fut tellement forte qu'elle dut appeler à l'aide et dès lors elle fut obligée à chaque instant de se faire assister par son mari pour la réduction du prolapsus.

La situation était donc devenue intolérable quand on vint me consulter.

Je constatai en effet l'existence d'un prolapsus du volume d'un gros poing. La muqueuse rectale était rouge, tapissée par des mucosités glaireuses, légèrement saignante par places, mais non ulcérée. Il n'y avait aucun sillon à la base de la tumeur.

Je pus réduire non sans peine et non sans quelque suintement sanguin.

La réduction faite, il était facile de constater que l'anus était très relâché et l'index introduit ne rencontrait qu'une résistance insignifiante.

La malade étant très décidée à l'intervention, je résolus d'employer le procédé Delorme-Juvara.

La préparation fut minutieuse :

Diète sévère pendant quatre jours, presque absolue les deux derniers jours.

Huile de ricin à petites doses, à deux reprises.

Lavages tièdes avec une solution de borax.

Opium la veille et le matin même de l'opération.

L'opération eut lieu le 22 décembre avec l'assistance de mon collègue et ami, le Dr E. Bureau et du Dr Chauvet, médecin de la malade.

Chloroformisation. Position de la taille avec le tronc incliné à la façon de Trendelenburg, ce que Proust appelle position périnéale inversée. Cette position, qui rend de si grands services dans les interventions sur le périnée, sur la prostate, est pour ainsi dire indispensable dans les opéra-

tions anales ou anorectales. Elle est d'ailleurs des plus facile à donner avec la table de Guyot complétée par les porte-cuisses américains.

Elle permet au chirurgien d'opérer debout, ce qui lui laisse une mobilité précieuse.

Je passe sur la toilette minutieuse de la région et du rectum prolabé. Ce dernier est maintenu tendu par deux pinces à mors mousses et, comme dans le premier cas, une incision circulaire est tracée à la limite de la muqueuse et de la peau anale et le décollement amorcé.

Le sphincter est facilement découvert et respecté et nous poursuivons la dissection, ou mieux le décollement, tantôt avec le bistouri, plus souvent à l'aide du doigt ganté de caoutchouc, ou mieux encore avec la compresse.

De temps à autre, nous sommes arrêtés par un tractus vasculaire sur lequel nous mettons une pince quand il est tant soit peu volumineux, mais nous n'avons à aucun moment rencontré de vaisseau important, étant donné la zone dans laquelle nous nous maintenons strictement.

Bientôt la tunique musculaire à fibres circulaires s'étale avec une grande netteté et comme les observateurs qui nous ont précédé, nous sommes frappés, plus ici que dans notre première opération, par le volume de ces faisceaux musculaires.

J'ajoute que la dissection de la muqueuse plus facile en avant est plus malaisée en arrière, ainsi que sur les parties latérales. Quand le manchon muqueux inversé est suffisamment long pour être saisi avec une pince à cadre, l'opé-

ration devient aseptique jusqu'au temps de la résection de la muqueuse. En outre, cette saisie du manchon muqueux permettant de faire une traction sur la muqueuse encore adhérente, facilite d'une façon notable l'achèvement du décollement.

Ce décollement est poussé jusqu'à la limite inférieure du prolapsus ; nous le poursuivons encore en remontant le long du cylindre musculaire interne. A ce moment, la malade se réveille légèrement, la contractilité musculaire reparaît et nous sentons la muqueuse fortement attirée en haut, n'obéissant plus facilement aux tractions de la pince.

Nous estimons que le décollement est suffisant. Le manchon muqueux mesure sans étirement 12 à 15 centimètres de longueur.

Le premier temps de l'opération est achevé.

Nous passons au second temps : celui de la plicature musculaire du rectum.

Quatre catguts de moyenne grosseur sont passés à travers la tunique musculaire du rectum, sur toute la longueur du cylindre dépouillé de muqueuse et à égale distance les uns des autres ; ils ressortent à travers le sphincter externe. Ces catguts étant noués, le prolapsus remonte, la tunique musculaire se plisse, se réduit, formant en dedans du sphincter externe un gros bourrelet annulaire. Ce bourrelet est encore consolidé et régularisé par plusieurs catguts qui tous s'amarrent au sphincter.

Cette plicature exécutée, seule la muqueuse décollée prolabe.

Elle est réséquée et la muqueuse restante suturée comme dans le procédé de Whitehead pour la muqueuse hémorrhoïdaire.

Ici, nous avons multiplié les points de suture. Des points en U, au nombre de quatre, faits avec de gros catguts, juxtaposent d'abord muqueuse et peau par leur face cruentée ; ils sont noués à la face externe du tégument anal et créent un large affrontement. De plus, des points séparés multiples au fil de lin complètent exactement l'union de la muqueuse et de la peau.

Pansement à la gaze iodoformée.

Les soins consécutifs consistent à soumettre la malade à une diète presque absolue pendant 4 jours, à une alimentation très légère ensuite. Une pilule de deux centigrammes d'extrait d'opium, administrée matin et soir, puis au bout de quatre jours le soir seulement, maintient la constipation.

Les suites furent simples.

La température axillaire la plus élevée est de 37° 4 le premier soir, elle tombe à 37° le troisième et au-dessous les jours suivants.

Les douleurs anales furent vives pendant 48 heures et disparurent complètement ensuite.

Une purgation à l'huile de ricin à doses filées fut administrée le neuvième jour ; elle produisit des selles faciles et indolores.

Trois jours plus tard, nouvelle purgation. Bref, je pro-

cédai comme après la cure radicale des hémorroïdes par le procédé de Whitehead.

La réunion se fit sans suppuration, sans déchirure et la malade put quitter la clinique le 6 janvier en parfait état.

J'ai revu Madame X... à plusieurs reprises, la dernière fois le 15 mars, c'est-à-dire trois mois moins 10 jours après l'intervention.

Le résultat est très bon, le prolapsus ne s'est jamais reproduit, bien que la malade ait repris sa vie normale : quand on lui fait faire un effort, on aperçoit sur la marge droite de l'anus un petit bourgeon muqueux de la grosseur d'une lentille, dû sans doute à un froncement de la muqueuse au moment des sutures tégumentaires.

Madame X... se plaint seulement d'expulser de temps en temps, malgré elle, un petit amas de mucosités. Il existe encore, sans doute, une hypersécrétion des glandes, vestiges de l'inflammation chronique d'une muqueuse rectale si longtemps prolabée et irritée par des manœuvres de réduction. Cet inconvénient va d'ailleurs en s'atténuant de jour en jour.

Observation n° 15

Inédite, recueillie dans le service de M. le Dr Vignard.

Madame L..., 75 ans, a eu 4 enfants. Ses accouchements furent normaux, et on ne constate en effet aucune trace de déchirure du périnée. Le seul fait à noter dans ses antécédents est une constipation habituelle et tenace.

Depuis 8 ou 10 mois environ (la malade n'a pu préciser davantage), elle s'est aperçue d'un prolapsus utérin qui, d'ailleurs, ne la faisait pas souffrir. Elle ne se rappelle pas, au début de cette affection, avoir fait d'efforts, ni avoir reçu de choc violent sur l'abdomen. Peu de temps après, elle s'aperçoit qu'elle urine sans en avoir conscience. Quelques semaines plus tard elle a de l'incontinence des matières fécales et son entourage constate qu'elle a un prolapsus rectal ; il semble donc que les deux prolapsus ont débuté à peu près en même temps.

Elle rentre à l'hôpital le 27 novembre 1909 pour un prolapsus rectal étranglé. A l'examen, on est frappé de la présence d'une volumineuse tumeur, plus grosse que le poing, faisant saillie au niveau de l'anus, à forme régulière, à surface plissée. La muqueuse qui la recouvre est violacée, livide, avec de nombreuses marbrures. Par places on trouve même quelques ulcérations sanguinolentes. Par la vulve sort un prolapsus utérin avec cystocèle.

Grâce à une pression douce exercée à l'aide d'une compresse bien vaselinée, on arrive à réduire assez facilement le prolapsus. Et on le maintient par un tamponnement et un bandage en T. Quelques irrigations tièdes sont faites en vue de décongestionner et déterger la muqueuse. Mais la contention du prolapsus est pénible ; devant la difficulté des soins avec un personnel réduit, comme il l'est forcément à l'hôpital, on décide l'intervention.

Opération le 29 novembre 1909 sous anesthésie chloroformique. La technique suivie est celle qu'a décrite Juvara.

A noter la difficulté que l'on eut à vaincre pour amorcer le décollement. Et cela tenait sans nul doute à l'inflammation de la muqueuse qui avait rendu plus intime son adhérence au sphincter. L'exérèse porta sur 20 c/m. et la muqueuse, amenée à l'anus, était bien saine et résistante. Points de plissement de la musculeuse. Devant la béance du sphincter, M. Vignard se décida à placer 2 points de périnéorraphie postérieure.

Du côté du prolapsus utérin, on ne fit rien.

Les suites opératoires furent normales. Un jour cependant la malade eut 38°.

Madame L... sortit du service 20 jours après l'opération. A ce moment elle a très bien conscience du besoin d'aller à la selle. Mais elle n'a pas d'évacuations alvines inconscientes. Même au moment de l'effort on ne constate pas de tendance au prolapsus.

Son prolapsus utérin lui-même semble amélioré. Il ne sort plus et il n'y a presque plus que de la cystocèle. On lui propose une colporraphie antérieure qui est refusée.

Avril 1910. — La malade est dans un état très satisfaisant.

Observation n° 16

Inédite. — Due à l'obligeance de M. le Dr Bahuaud.

Mademoiselle X..., 70 ans, vient nous consulter en février 1908 pour un prolapsus rectal. Cette malade a

un passé pathologique très chargé. A l'âge de 35 ans, elle tombe sur des tessons de bouteilles, se fait une plaie de la région frontale. Après guérison de sa plaie, elle a des névralgies rebelles, qui nécessitent trois interventions et des séjours annuels à Lamalou.

D'autre part, depuis sa jeunesse, elle était sujette à de l'acné de la face. A ce moment on lui conseilla de se purger fréquemment. Elle le fit d'abord toutes les semaines, puis de plus en plus souvent. Et ces derniers temps, Mademoiselle X... en était arrivée à prendre tous les jours 100 grammes de sulfate de magnésie à son repas de midi.

Ajoutez à cela qu'à l'âge de 20 ans elle eut des hémorroïdes qui nécessitèrent deux interventions.

Vers la trentaine apparut pour la première fois un prolapsus rectal qui fut d'une réduction très facile. Il ne reparut que trois ou quatre fois depuis ce moment jusqu'à ces dernières années.

Il y a quatre ou cinq ans, la malade constate que son ventre grossit à droite. Le médecin traitant de Lamalou constate la présence dans la fosse iliaque droite d'un rein mobile. De plus, la malade a par instant des débâcles d'urines et quelquefois des coliques néphrétiques accompagnées du rejet de petits graviers.

Depuis un an environ son prolapsus rectal se reproduit bien plus fréquemment : elle est obligée de réduire les efforts au minimum pour ne pas le voir reparaître. Actuellement, tous les mois, son prolapsus ressort et la réduction en est bien plus pénible. Cette fois, février 1908, elle n'a pu

le réduire et c'est pour cela qu'elle vient consulter. Elle a de plus des évacuations alvines inconscientes.

A l'examen, on constate un grand relâchement de la paroi abdominale. Elle a un ventre trilobé de ptosique.

Localement, elle présente un prolapsus rectal du volume d'une orange, noirâtre, congestionné, mais sans érosions. Le sphincter anal, bien que relâché, semble avoir gardé une certaine tonicité.

Etant donné l'âge de la malade et son état pathologique complexe, j'ai cherché à réduire le traumatisme opératoire au minimum et à éviter toute infection grave.

Assisté de deux confrères, j'ai pratiqué l'opération telle que la décrit Delorme (Mars 1908). Après décollement, j'ai amputé tout le segment de muqueuse qui paraissait malade, soit 10 à 12 c/m environ. Suture avec du catgut, de la muqueuse au pourtour de l'orifice anal. Je n'ai fait ni plissement muqueux, ni anoplastie qui ne me semblaient pas utiles.

La malade fut constipée. Très rapidement, dans les jours qui suivirent, l'anus reprit son aspect normal avec ses plis radiés. Puis, au bout de dix jours, la malade fut déconstipée.

Dans les premiers temps, elle eut des évacuations alvines inconscientes qui cessèrent dès la troisième semaine.

Actuellement, avril 1910, au bout de deux ans, la malade est parfaitement guérie, et son prolapsus n'a jamais tenté de réapparition.

Observation n° 17

Personnelle. Due à l'obligeance de M. le Docteur Gourdet, Chirurgien des Hôpitaux de Nantes, qui nous a permis d'opérer sous sa direction.

Le nommé Aup..., 53 ans, manœuvre, entre à l'hôpital le 4 février 1910, pour un prolapsus rectal étranglé. Etant de garde, je suis appelé auprès de lui et il me raconte l'histoire suivante : Dès son plus jeune âge, il s'est aperçu de son prolapsus, qui fut surtout gênant pendant 4 ans environ. A chaque selle le prolapsus ressortait, mais pouvait être réduit avec la plus grande facilité. Puis il ne reparut que de temps à autre. Et vers l'âge de 20 ans le malade constate une amélioration. Pendant toute la durée de son service militaire, il n'en éprouva aucune gêne. A ce moment, ses fonctions digestives se font correctement et avec facilité.

Depuis une dizaine d'années, Aup... a de fréquentes envies d'aller à la selle ; il y va 3 ou 4 fois par jour, mais toujours sans douleurs bien vives. Jamais il n'a perdu de sang ; mais il a toujours une sensation de pesanteur sur le périnée. Et bientôt son prolapsus réapparaît, atteignant le volume d'un œuf ; il sort à peu près à chaque selle, mais il est réduit sans peine.

Brusquement, le 3 février, Aup..., en allant à la selle, éprouve une douleur très vive. Il ne peut plus réduire son prolapsus, malgré des aspersions multiples tantôt à l'eau

chaude, tantôt à l'eau froide. Devant cet état persistant, il se décide à rentrer à l'hôpital le lendemain.

A l'examen, je constate la présence d'une tumeur ayant à peu près 10 c/m. de largeur à la base et 12 c/m. de hauteur, sortant de l'anus. Cette tumeur bien régulière est violacée; sa surface est recouverte d'un dépôt glaireux, elle saignotte, et je remarque deux petites ulcérations à bords sanieux du volume d'une pièce de cinquante centimes, peu profondes, situées l'une en avant, l'autre sur le côté droit. L'état général est bon : pas de fièvre. Des tentatives de réduction sont infructueuses parce que le malade ne veut pas se laisser toucher. Je lui applique un pansement humide chaud, qui est renouvelé plusieurs fois pendant la nuit.

Le lendemain, la réduction est facile, et on soumet le malade au régime que j'ai décrit (chapitre II).

Lorsque l'état local fut amélioré, je lui fis une cure radicale par exérèse de la muqueuse suivant le procédé décrit (17 février), assisté de M. le Docteur Gourdet et en présence de mon Maître, M. le Professeur Poisson. J'ai noté que le décollement de la muqueuse fut pénible. Dans cette masse de tissus enflammées, il était très difficile de reconnaître le plan de clivage, et il me fallut pour ainsi dire la sculpter au ciseau sur mon doigt introduit dans le rectum. Au bout de 18 c/m. environ, je tombai sur une muqueuse grisâtre absolument saine qui avait tendance à remonter si je cessais la traction. J'arrêtai là le décollement et je procédai à la réfection. A noter également le peu de ligatures qui furent nécessaires : 3 en tout et sur de petits

vaisseaux qu'on aurait pu se contenter de tordre. Devant la laxité des fibres musculaires, je me vis obligé de multiplier les points de plissement. Je fis également deux points de suture sur les releveurs de l'anus. Suture cutanéo-muqueuse. Pansement occlusif avec un drain entouré de compresses dans le rectum.

Dès son retour dans la salle, le malade reçut une piqûre de sérum additionné de chlorure de calcium, piqûre faite par un infirmier. Le sérum était probablement trop chaud, car une heure après, quand je vins voir le malade, je constatai sur la cuisse, au niveau de la piqûre, une vaste ecchymose large comme deux paumes de main. Dès le lendemain, il y eut un peu de lymphangite autour de cette ecchymose : le soir, 38°.

Le malade a été constipé avec 8 centigrammes d'extrait d'opium par jour et mis à la diète. Dans la nuit du 18 au 19 février, il a eu le délire. Prétendant que la constipation le gêne, il se lève, s'accroupit sur son vase et s'efforce d'aller à la selle après avoir arraché le pansement. Dès le lendemain matin, je m'empresse de regarder la plaie ; la suture est intacte. Mais à partir de ce moment le malade a de la diarrhée, et cela malgré l'opium. Devant cet état de choses, je lui fais donner le 6e jour une petite purgation d'huile de ricin à doses filées. Puis on le constipe à nouveau, et cette fois avec un peu plus de succès. Mais un point de la suture s'était mis à suppurer ; je dus le faire sauter pour évacuer une petite poche purulente qui, quatre jours après, était totalement tarie et la muqueuse soudée à nouveau à la peau.

Le 25 février, voyant que la lymphangite augmente à la cuisse et qu'il semble y avoir du pus, je fais une incision à la partie supérieure du genou et je vide un volumineux abcès contenant un liquide rougeâtre très fluide, avec quelques grumeaux de pus. Le décollement remonte jusqu'au tiers supérieur de la cuisse. Drainage, pansement humide. La température, qui était à 38°, tombe aux environs de 37°.

Le 28 février, nouvelle purge ; on commence à alimenter le malade.

A partir de cette date les suites furent normales. La cicatrisation de la plaie était complète le 15 mars. A cette époque, j'ai constaté que la surface interne du rectum était recouverte d'une muqueuse bien continue ; le sphincter avait retrouvé sa tonicité normale ; le malade sentait le besoin d'aller à la selle, mais avait encore un peu d'incontinence. La température est revenue au-dessous de 37° ; l'état général est bon. Le malade s'alimente bien ; en somme, il est guéri de son intervention dès cette époque.

Mais il ne peut se lever à cause de l'énorme plaie de sa jambe. En effet, la peau décollée s'est sphacelée sur toute l'étendue du décollement, c'est-à-dire 2/3 de la face externe de la cuisse, laissant place à une vaste ulcération, qui d'ailleurs bourgeonne avec rapidité.

Actuellement, 20 avril, le malade commence à marcher. Son rectum fonctionne d'une façon absolument normale. La plaie de la cuisse est en partie recouverte de peau.

CONCLUSIONS

1° L'exérèse muqueuse pour prolapsus rectal selon le procédé Delorme-Juvara est une opération d'exécution facile, surtout si on est familiarisé avec l'opération de Whitehead pour la cure radicale des hémorroïdes.

2° La bénignité immédiate de cette opération est incontestable.

3° La bénignité consécutive n'est pas moins incontestable, malgré les échecs retentissants survenus au début de son emploi.

Mais certaines conditions sont nécessaires : d'abord il faut savoir se limiter et n'amputer qu'une portion relativement réduite de muqueuse intestinale et s'arrêter dès qu'il est besoin d'une traction un peu forte ; il faut avoir soin de soutenir la muqueuse par un plissement serré de la musculeuse.

4° Les soins post-opératoires sont d'un grand secours pour assurer la guérison.

5° Cette opération agit :

en supprimant la muqueuse exubérante ;

en constituant à l'aide de la musculeuse rectale

et du sphincter externe un canal anal long et étroit plus difficile à retourner qu'un rectum normal ;

en renforçant aussi le périnée.

Vu :

Le Doyen,

LANDOUZY.

Vu :

Le Président de Thèse,

SEGOND.

Vu et permis d'imprimer :

Le Vice-Recteur de l'Académie de Paris,

LIARD.

BIBLIOGRAPHIE

Nous n'avons trouvé dans les périodiques français et étrangers aucun renseignement antérieur aux communications de MM. Delorme et Juvara.

Delbet. — Rapport sur un nouveau procédé de cure radicale de prolapsus complet du rectum, par Juvara (de Bucarest).
Société de Chirurgie, 19 juillet 1901.
Discussion : Quenu-Tuffier.
A propos de la question de priorité :
Société de Chirurgie, 3 juillet 1901.
Discussion : Delorme, Poirier, Reclus.
Société de Chirurgie, 10 juillet 1901.

Delorme. — Présentation de malade.
Société de Chirurgie, 8 février 1899.
Communication.
Académie de Médecine, 8 mai 1900.
Communication.
Société de Chirurgie, 9 mai 1900.
Communication et présentation de malade.
Société de Chirurgie, 3 octobre 1900.
Communication.
Société de Chirurgie, 26 juin 1901.
Présentation de malade.
Société de Chirurgie 2 juillet 1902.

JACQUOT. — Du prolapsus rectal irréductible ou étranglé. (Thèse, Paris, 1901.)

JUVARA. — Procedeele operatorii contra prolapsului complect al rectului, si in particular despre un nou procedeu.
Revista de Chirurgie, octobre 1897. (Bucarest.)
Rapport de M. DELBET à la Société de Chirurgie.

LENORMANT. — Le prolapsus du rectum. Causes et traitement opératoire. (Thèse, Paris, 1903.)

MONOD et VANVERTS. — Traité de technique opératoire. 2e édition. 1908.

POIRIER. — Observation à propos d'un malade présenté par M. LEJARS.
Société de Chirurgie, 4 juillet 1900.

TRÈVES. — The treatment of prolapsus of the rectum by excision.
The Lancet, 22 février et 2 mars 1890.
Cité in thèse de LYOT, Paris, 1890.

VIGNARD. — Deux cas de prolapsus du rectum traités par l'opération DELORME-JUVARA.
Gazette médicale de Nantes, 17 avril 1909.

TABLE

Avant-propos 9

I. Historique 11

II. Technique opératoire 16

III 30

IV 33

Observations 38

Conclusions 79

Bibliographie 81

Imprimerie A. Dugas & Cie, 5, quai Cassard — Nantes

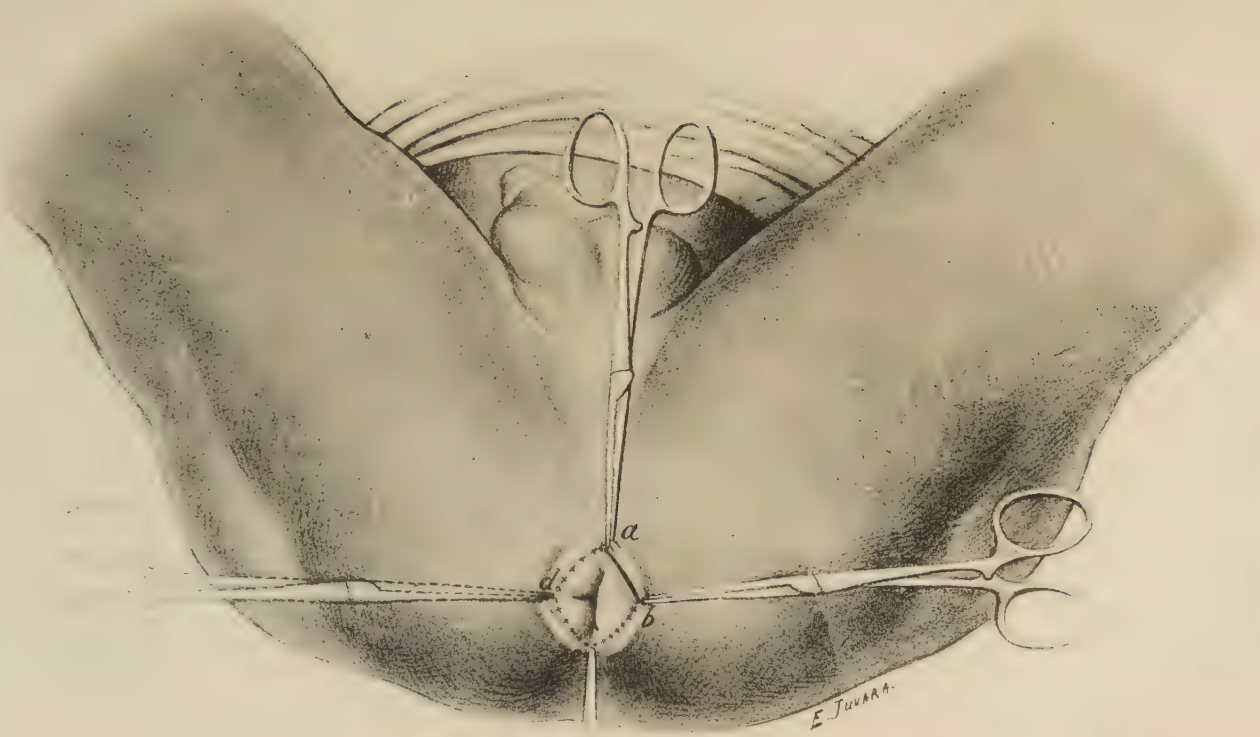

Planche 1

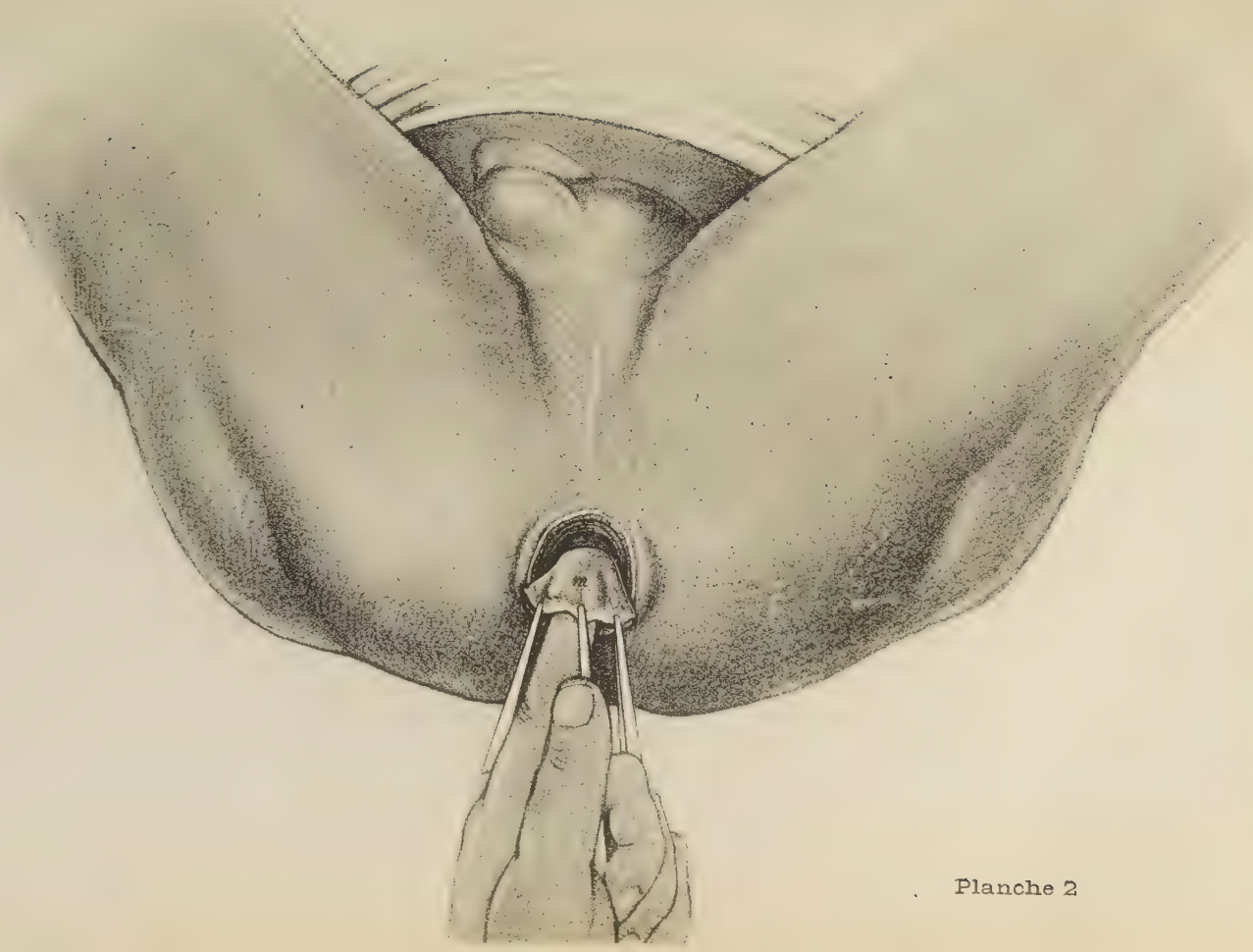

Planche 2

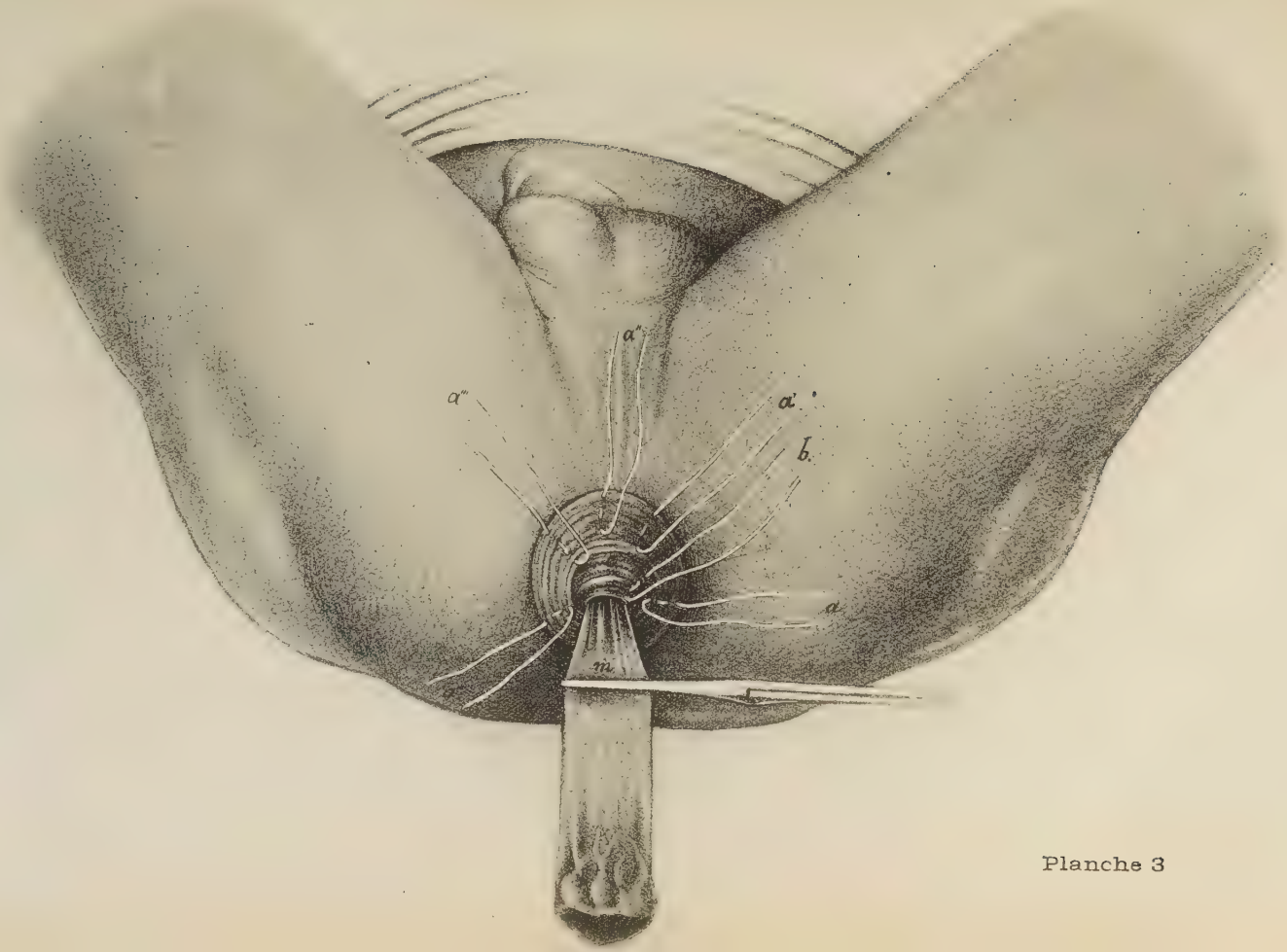

Planche 3

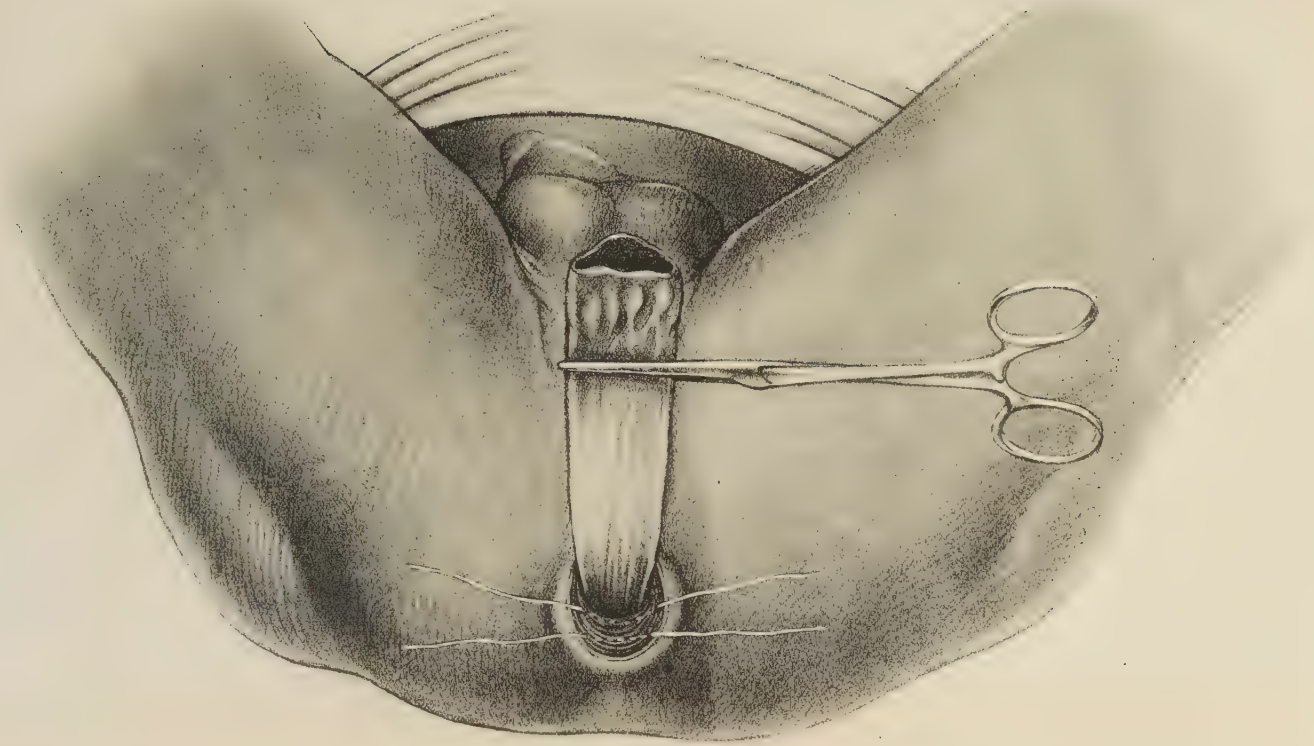

Planche 4

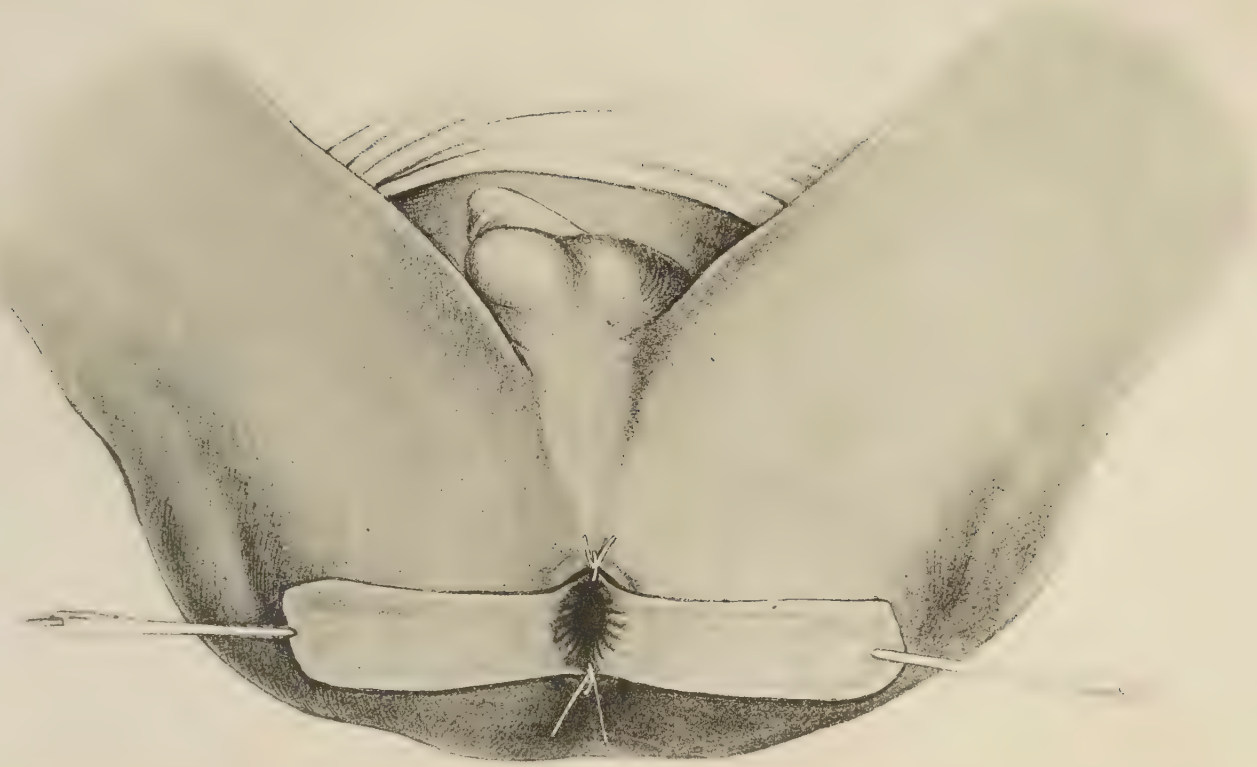

Planche 5

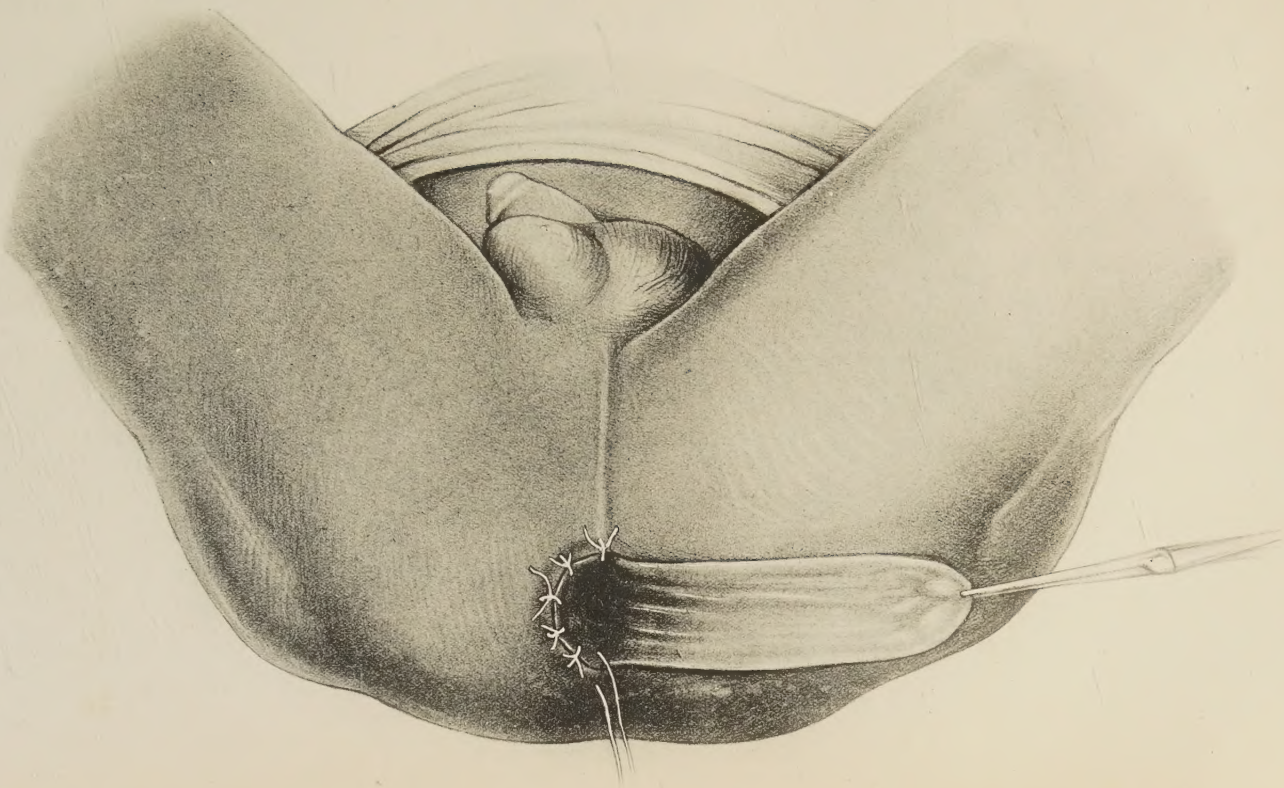

Planche 6

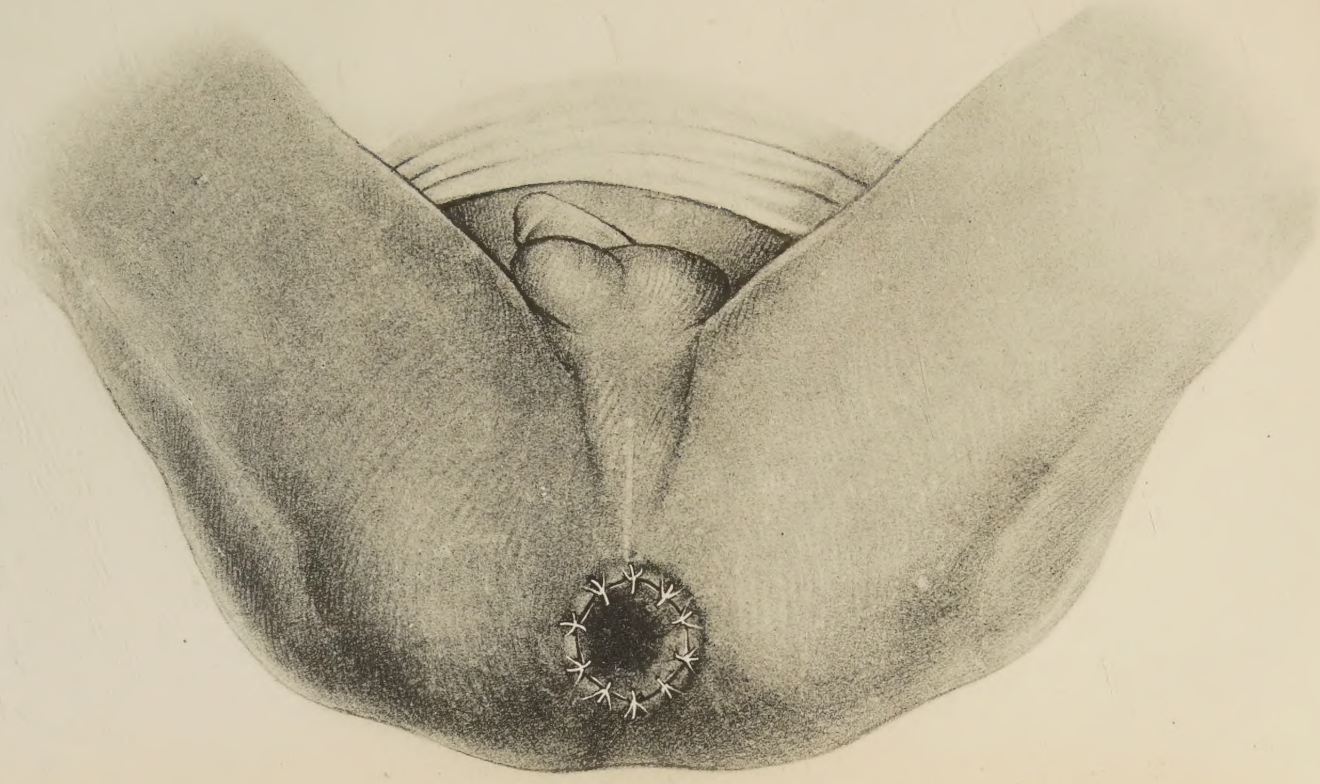

Planche 7